12.

FACULTÉ DE MÉDECINE DE PARIS.

THÈSE

POUR

LE DOCTORAT EN MÉDECINE

Présentée et soutenue le mardi 2 *août* 1870, *à* 2 *heures,*

PAR

Désiré Magloire BOURNEVILLE

né à Garancières (Eure) le 20 octobre 1840.

ANCIEN INTERNE DES HÔPITAUX DE PARIS

(Médailles de bronze, externat, 1865; internat, 1869.)

Membre de la Société Anatomique,

Membre correspondant de la Société Médico-Chirurgicale de Liége.

Médaille d'argent (choléra d'Amiens, 1866.)

ÉTUDES DE THERMOMÉTRIE CLINIQUE

DANS

L'HÉMORRHAGIE CÉRÉBRALE

ET DANS QUELQUES AUTRES MALADIES DE L'ENCÉPHALE

Le candidat répondra en outre aux questions qui lui seront faites sur les diverses parties de l'enseignement médical.

PARIS

IMPRIMERIE DE VICTOR GOUPY

RUE GARANCIÈRE, 5

1870

FACULTÉ DE MÉDECINE DE PARIS.

Doyen : M. WURTZ.

Professeurs,	MM.
Anatomie	SAPPEY.
Physiologie	LONGET.
Physique médicale	GAVARRET.
Chimie organique et chimie minérale	WURTZ.
Histoire naturale médicale	BAILLON.
Pathologie et thérapeutique générales	N. CHAUFFARD.
Pathologie médicale	AXENFELD. HARDY.
Pathologie chirurgicale	DOLBEAU. VERNEUIL.
Pathologie comparée et expérimentale	BROWN-SÉQUARD. Chargé du cours.
Anatomie pathologique	VULPIAN.
Histologie	ROBIN.
Opérations et appareils	DENONVILLIERS.
Pharmacologie	REGNAULD.
Thérapeutique et matière médicale	GUBLER.
Hygiène	BOUCHARDAT.
Médecine légale	TARDIEU.
Accouchements, maladies des femmes en couches et des enfants nouveau-nés	PAJOT.
Clinique médicale	BOUILLAUD. LASÈGUE. SÉE (G.). BÉHIER.
Clinique chirurgicale	LAUGIER. GOSSELIN. BROCA. RICHET.
Clinique d'accouchements	DEPAUL.

Doyen hon., M. le Baron PAUL DUBOIS. — *Prof. hon.*, MM. ANDRAL, CLOQUET, CRUVEILHIER, DUMAS et NÉLATON.

Agrégés en exercice.

MM. BAILLY.	MM. DESPLATS.	MM. JACCOUD.	MM. PAUL.
BALL.	DUPLAY.	JOULIN.	PERRIER.
BLACHEZ.	FOURNIER.	LABBÉ (LÉON).	PETER.
BUCQUOY.	GRIMAUX.	LEFORT.	POLAILLON.
CORNIL.	GUYON.	LUTZ.	PROUST.
CRUVEILHIER.	ISAMBERT.	PANAS.	RAYNAUD.
DE SEYNES.			TILLAUX.

Agrégés libres chargés de cours complémentaires.

Cours clinique des maladies de la peau	MM. N...
— des maladies des enfants	ROGER
— des maladies mentales et nerveuses	N...
— d'ophthalmologie	SEE (M.).

Examinateurs de la thèse.

MM. HARDY, *président ;* BÉHIER, *professeur ;* POLAILLON, BUCQUOY, *agrégés.*
M. LE FILLEUL, *secrétaire.*

Par délibération du 9 décembre 1798, l'École a arrêté que les opinions émises dans les dissertations qui lui seront présentées doivent être considérées comme propres à leurs auteurs, et qu'elle n'entend leur donner aucune approbation ni improbation.

INTRODUCTION

Tandis que la plupart des auteurs qui se sont occupés d'une façon spéciale de l'hémorrhagie cérébrale ou de l'apoplexie par épanchement de sang dans le cerveau, signalent avec soin les variations du pouls et même les modifications de la respiration, ils ne donnent aucun document sérieux sur la *température*. Les rares indications disséminées dans leurs ouvrages ou dans les traités classiques de pathologie interne, depuis le *Compendium de médecine pratique* jusqu'aux traités les plus récents, ne renferment, à part celui de MM. Béhier et Hardy, aucune notion précise et véritablement scientifique sur la température dans l'hémorrhagie cérébrale. Les extraits suivants le démontrent d'une manière péremptoire.

Wepfer a relaté « l'histoire d'un apoplectique qui, après avoir éprouvé une goutte violente et en paraissant guéri, fut attaqué d'une maladie de poitrine qui faisait craindre qu'il ne périt de phthisie pulmonaire, mais il perdit subitement le mouvement et le sentiment, avec *pâleur à la face, froid des extrémités*, le pouls étant fort, grand et fréquent, et avec la respiration laborieuse.

Wepfer n'osa pas faire saigner ce malade .. Cependant des convulsions survinrent, il y eut de l'écume à la bouche, de la sterteur dans la respiration, *le corps se refroidit* et le malade périt. Wepfer reconnut à l'ouverture du corps, qu'il y avait beaucoup de sang entre les membranes du cerveau et dans les ventricules de ce viscère... Les ventricules latéraux étaient comme dilacérés vers le bord.. (1). »

Les notes éparses dans le livre de Portal sont aussi imparfaites que la précédente. « M. Patricot était atteint de l'apoplexie la plus formidable. Son corps était *froid comme la glace* et son pouls était très-petit et faible, ce qui n'avait pas lieu dans les autres malades dont je viens de parler, lesquels, au contraire, *avaient conservé leur chaleur presque naturelle*... Quelque temps après le froid du corps non-seulement se dissipa; mais de plus, ce qui est très-remarquable, la chaleur se développa, et le visage du malade, qui était d'une extrême pâleur, devint très-rouge, cramoisi » (2). Rappelant les opinions qui avaient cours alors sur l'apoplexie sanguine et l'apoplexie séreuse, Portal ajoute : « Ainsi, la rougeur du visage, la chaleur du corps, n'annonçent pas toujours qu'il y ait un excès de sang dans la tête, et la *pâleur de la face et le froid extérieur du corps*, qu'il y ait de l'eau dans le cerveau. » (*Loc. cit.*, p. 321 et 322).

« Dans la deuxième forme sous laquelle peut se mani-

(1) Wepfer, *Obs. anat. de apoplexia*, Schaffus, in-8, 1658 et Portal, *observations sur la nature* et *le traitement de l'apoplexie, et sur les moyens de la prévenir*, 1811, p. 30 et 31.

(2) Portal, *loc. cit.*, pages 28 et 29.

fester l'apoplexie, dit Abercrombie, l'invasion se fait par une céphalalgie subite ; le malade devient pâle, languissant, abattu ; il survient en général des vomissements, et fréquemment, quoique non dans tous les cas, le malade tombe dans un état qui ressemble à la syncope, avec pâleur de la face, faiblesse extrême du pouls et *froid général* » (1). Revenant ensuite plus loin sur cette forme de l'apoplexie, il ajoute : « Le malade reste pendant quelque temps faible et *froid* avec une pâleur générale presque cadavéreuse : le pouls est faible et généralement fréquent... (p. 322). La *chaleur* et l'aspect naturel se rétablissent par degrés ; le pouls reprend en même temps de la force. » (p. 323).

Enfin, dans les nombreuses observations qu'il rapporte, Abercrombie n'ajoute rien aux passages qui précèdent. En voici quelques spécimens.

«Il était pâle et *froid* et son pouls extrêmement faible.» (Obs. CIII, p. 326). — « La face était extrêmement pâle, le *corps froid*, et le pouls à peine sensible. » (Obs. CIV. p. 327). — « Il avait des nausées et des vomissements répétés ; il se *sentait froid* et défaillant ; il avait la face pâle et livide. (Obs. CV, p. 328). — Chez un jeune homme, âgé de 18 ans, « *tout le corps était froid* et frissonnant... Le *froid* et la pâleur générale disparurent au bout de quelque temps. » (Obs. CVIII, p. 331). — Abercrombie a noté dans ce cas deux phénomènes, — froid initial, chaleur consécutive, — que nous verrons plus tard correspondre à des périodes rendues bien distinc-

(1) *Des maladies de l'encéphale et de la moelle épinière*, traduction de Gendrin, 2e édition, Paris, 1835, page 296.

tes et indubitables par l'exploration thermométrique.

A l'article APOPLEXIE (1), les auteurs du *Compendium* écrivent : « Elle (la peau) devient très-froide et comme glaciale, surtout aux extrémités ; il n'est pas rare non plus de la trouver baignée d'une sueur froide, qui fait éprouver une impression pénible quand on touche le tégument... » Enfin, dans le chapitre consacré aux maladies du CERVEAU, nous lisons ce passage : « La chaleur tégumentaire est parfois inégalement répartie : tantôt elle est plus forte d'un côté que de l'autre. Généralement les parties paralysées se refroidissent » (2).

M. Durand-Fardel n'est ni plus explicite, ni plus exact : « La chaleur de la peau, dit-il, n'est pas en général sensiblement modifiée. Quelquefois il y a une chaleur assez prononcée à la tête et du refroidissement aux extrémités. On a trouvé dans quelques cas, peu d'heures après l'attaque, que le *côté paralysé était plus froid que le côté sain* (3). » Un simple coup d'œil jeté sur les observations disséminées dans notre travail, suffira pour démontrer les erreurs que renferme cette courte citation.

Dans son *Traité élémentaire de pathologie interne* (tome I, p. 37 ; 1864), Monneret avance que « exposés à l'air ces membres se refroidissent » et que, « à la chaleur du lit, ils se réchauffent à la manière des corps inorganisés ; de là les variations de température qu'on y observe. »

Valleix s'exprime ainsi : « La chaleur de la peau n'est en général ni augmentée, ni diminuée. Dans quelques

(1) Tome I, p. 254 ; 1836.
(2) Tome II, p. 137 ; 1837.
(3) *Traité des maladies des vieillards*, 1854, p. 263.

cas on a signalé le froid des extrémités coïncidant avec une augmentation de température vers la tête. Dans les derniers temps de la maladie, le froid des extrémités est très-fréquent (1). » Ses continuateurs n'ont rien ajouté au texte primitif, ainsi que nous nous en sommes assuré en consultant la dernière édition.

Les auteurs de l'article Apoplexie dans le *Dictionnaire encyclopédique des sciences médicales* (tome V, p. 69), MM. Schutzenberger et Hecht, ont formulé leur opinion en ces termes : « La température peut baisser aux oreilles, au nez..... La température générale n'augmente pas dans les cas ordinaires ; au début, elle peut être plus élevée du côté paralysé ; ce n'est que dans les fièvres pernicieuses carotiques ou apoplectiques qu'elle s'élève à 39° ou 40°. »

Seuls, MM. Béhier et Hardy (2) ont donné sur ce point des renseignements sérieux en résumant les résultats obtenus à la Salpêtrière par M. Charcot et ses élèves. Ce sont ces résultats que nous devons maintenant résumer brièvement. Ils ont été consignés : 1° par M. Charcot (3); 2° par M. R. Lépine (4); 3° par M. C. Durand (5). L'ensemble de ces travaux démontre que « dans l'état

(1) *Guide du médecin praticien*, 4e édition, t. II, p. 130.

(2) *Traité élémentaire de pathologie interne*, t. III, page 454 ; 2e édition ; 1869.

(3) *Note sur la température des parties centrales dans l'apoplexie liée à l'hémorrhagie cérébrale et au ramollissement du cerveau*, lue à la *Société de biologie* le 15 juin 1867 ; tome IV de la 4e série, page 92.

(4) *Note sur deux cas d'hémorrhagie sous-méningée.* (*Mém. de la Société de biologie*, année 1867, p. 45.)

(5) *Des anévrysmes du cerveau, considérés principalement dans leurs rapports avec l'hémorrhagie cérébrale;* 1868, page 10. Voir

apoplectique grave lié à l'hémorrhagie cérébrale et au ramollissement du cerveau, on peut observer, en l'absence de complication inflammatoire viscérale, une série de modifications de la température centrale répondant à trois périodes successives. Dans la première période, comprenant les premières heures qui succèdent à l'attaque, le chiffre thermométrique s'abaisse en général au-dessous de 37°,5. Dans le deuxième, qui dure un nombre variable de jours, il oscille entre 37°,5 et 38°. Enfin, la dernière période, qui aboutit nécessairement et rapidement à la mort, est marquée par une élévation brusque de la température au-dessus de 39°, 40° ou même 41°. Il importe de remarquer que ces chiffres élevés peuvent être atteints avant que les premiers phénomènes extérieurs de l'agonie se soient prononcés. » (Charcot, *loc. cit.*, et *Leçons cliniques sur les maladies des vieillards*, cours de 1867 et 1869).

C'est à l'exposition d'un certain nombre de faits qui confirment ces propositions générales et font ressortir différentes particularités de la température centrale, que nous avons consacré ce travail. Ce sera pour nous une grande joie si nous avons su le rendre digne du maître qui nous a aidé de ses savants conseils et s'il nous mérite la bienveillance de nos juges.

Bricquebec, *Etude sur quelques points de la séméiotique des hémiplégies récentes dans le ramollissement et dans l'hémorrhagie de l'encéphale;* 1868, p. 59.

CHAPITRE PREMIER.

De la température dans l'hémorrhagie cérébrale.

L'hémorrhagie cérébrale, tantôt débute d'une façon brusque, tantôt est précédée de phénomènes variables, épistaxis, engourdissements, fourmillements, céphalalgie, troubles de la vue, de l'ouïe, etc., qui se rapportent tout aussi bien, sinon plus, au ramollissement du cerveau et aux attaques apoplectiformes. L'existence ou l'absence de ces prodromes sont rarement constatées chez les malades que l'on observe dans les hôpitaux, d'une part, parce que leur intelligence est souvent affaiblie, et d'autre part, parce que les personnes qui les entourent et n'ont pour elles qu'un intérêt médiocre, sont plus ou moins incapables de fournir des renseignements sérieux.

Quoi qu'il en soit, l'attaque apoplectique éclate et se montre, d'après les auteurs, et en particulier Abercrombie, sous trois formes principales. Dans la première forme, — apoplexie franche, — le malade, après avoir poussé quelquefois un *cri aigu*, est frappé subitement et tombe violemment sur le sol. La face est souvent injectée et déviée d'un côté; l'écume sort de la bouche; la respiration est stertoreuse. Le malade semble plongé dans un sommeil profond. Maintes fois on observe des phénomènes convulsifs, ainsi qu'on le verra dans plusieurs de nos observations.

Dans une seconde forme, qui se rapproche de la syn-

cope, la face est pâle ; le malade languissant, abattu, s'affaisse lentement et perd connaissance, de sorte que l'on peut arriver assez tôt pour le soutenir. Dans des cas, d'ailleurs très-rares, les symptômes de l'attaque se bornent là; mais, le plus ordinairement, les phénomènes apoplectiques surviennent et la marche des accidents consécutifs est la même que dans la deuxième forme.

Enfin, on a décrit une troisième forme dans laquelle prédominent les symptômes *paralytiques*. Elle nous paraît beaucoup moins fréquente, si tant est qu'elle soit authentique, que les deux précédentes. Dans celles-ci, surtout dans la première, la mort peut arriver en quelques instants. Mais, le plus souvent, après l'ictus hémorrhagique, la vie traîne pendant quelques heures ou quelques jours, et il est possible d'observer une série de phénomènes que nous signalerons chemin faisant, sans toutefois perdre de vue l'objet spécial de notre étude.

I. Abaissement initial de la température centrale.

Eh bien! si l'on recherche l'état de la température peu après ou sitôt après l'attaque, on note, en général, un abaissement de la température centrale. Bien des fois, à la Salpétrière, M. Charcot a fait prendre, soit par nos collègues, soit par nous, la température des apoplectiques dans de semblables conditions, et alors on a trouvé presque toujours, pour ne pas être trop affirmatif, cet abaissement initial. C'est donc l'exposition des faits démontrant ce phénomène qui doit ouvrir ce travail. Deux de nos observations, tout à fait péremptoires à cet égard, ont ici leur place naturelle.

OBSERVATION I.

HÉMORRHAGIE CÉRÉBRALE. TEMPÉRATURE.

Hémiplégie à droite (1866) — *Attaque apoplectique* (1868.) — *Déviation de la tête et des yeux. — Paralysie faciale à droite. — Hémiplégie à droite : nouvelle série d'attaques. — Abaissement de la température de* 10 *heures à midi ; puis élévation progressive et considérable de la température jusqu'à la mort* (10 h. 45 minutes du soir). — *État de la rigidité cadavérique — Autopsie : hémorrhagie occupant le ventricule latéral gauche et le ventricule latéral droit. — Hémorrhagie de la protubérance. — Anévrysmes miliaires, anciens foyers hémorrhagiques.* (Observation personnelle.)

Marquis, Marie-Madeleine, Angélique, célibataire, blanchisseuse, âgée de 75 ans, admise le 22 janvier 1867, à la Salpétrière, est entrée le 24 mars dernier au n° 18 de la salle Sainte-Marthe (service de M. CHARCOT). Cette femme, en mai 1867, avait été conduite dans le service de M. Vulpian à qui nous devons la note suivante :

Réglée à 15 ans, ménopause à 45 ; un enfant. Jusqu'en 1866, cette femme aurait joui d'une bonne santé. A cette dernière époque, *attaque* brusque sans perte de connaissance au moment où elle allait travailler : *hémiplégie à droite,* embarras de la parole. Pendant trois semaines elle n'aurait pu remuer ni le bras, ni la jambe paralysés qui étaient indolores, mais le siége de fourmillements. Elle ne se léverait que depuis la fin d'avril ; l'amélioration, à partir de ce moment, a fait de notables progrès. Actuellement (27 mai 1867) on note une déviation légère de la face, un abaissement de la commissure droite et une traction médiocre de la pointe de la langue vers la droite. D'une façon générale, la malade est faible ; toutefois, elle serre moins fort de la main droite que de la gauche. L'embarras de la parole est à peine marqué. Sauf de la presbytie, il n'y a pas de troubles des sens, pas de diminution sensible de la mémoire. Constipation, vomissements. Elle sort le 22 juin. Rentrée le 27 décem-

bre 1867 pour des vomissements qui duraient depuis trois semaines, on ne remarque aucun changement au point de vue de l'hémiplégie, seulement la malade serait gâteuse. Elle quitte l'infirmerie le 18 janvier 1868.

24 *Mars* 1868. Cette malade a été prise à neuf heures du matin de nouveaux accidents. Avant de les relater, nous allons indiquer son état habituel, d'après les renseignements fournis par les employées du service. Elle marchait dans le dortoir en traînant la jambe, se levait, s'habillait toute seule et se servait de sa main pour manger. Depuis son arrivée à l'hospice, Marquis gâtait, souvent au début, moins dans les deux derniers mois ; elle bavait ordinairement en parlant. La parole était embarrassée. Rien d'anormal ne s'était présenté dans les jours qui ont précédé l'attaque, le matin elle s'était levée et avait procédé comme d'habitude à sa toilette.

Vers *neuf heures*, étant assise sur sa chaise elle est tombée brusquement par terre et s'est blessée à la main et au niveau de la moitié droite du front. A ce moment la face était rouge ; on n'aurait pas remarqué de convulsions. Écume à la bouche. La perte de connaissance a été immédiate. Les membres du côté droit étaient flasques ; à gauche, le bras était rigide (épaule et coude). Pas d'évacuations involontaires ; la malade est envoyée à l'infirmerie.

10 *heures du matin.* — Pouls redoublé, irrégulier à 80, assez large, quelques instants auparavant, 60 pulsations ; respiration 20-24 ; température rectale T. R. 36°, 6. La malade, immobile, dans le décubitus dorsal, semblerait plongée dans un sommeil profond si elle n'avait les yeux ouverts. Pas de ronflement respiratoire. Elle porte sur le front, à droite, une bosse sanguine du volume d'un œuf de pigeon, laquelle s'est accrue, pour ainsi dire, à vue. La tête est fortement tournée à gauche, de telle sorte que le côté correspondant de la face repose sur l'oreiller. Les yeux atteints de *nystagmus*, sont dirigés autant qu'il est possible, à gauche. La bouche est également déviée de ce côté ; la commissure répondant à cette extrémité est entr'ouverte, soulevée à chaque expiration et laisse échapper une salive écumeuse qui s'écoule sur le menton. Le sillon naso-labial est tiré de haut en bas et de droite à gauche. Quand on cherche à

ramener la tête dans l'attitude normale, on éprouve une certaine résistance. La figure a une coloration naturelle.

Membres supérieurs: Épaule et coude gauches rigides; la main de ce côté, est plus chaude que la droite; la malade exécute quelques mouvements automatiques; ainsi elle essaye de replacer les couvertures sur ses jambes. Le membre supérieur droit est flasque, retombe inerte, lorsqu'on le soulève. Il y a cependant un peu de raideur dans les mouvements d'extension du coude, paraissant tenir à une légère contracture du biceps. Pince-t-on la peau du bras droit, la malade paraît sentir et, en outre, il se produit un mouvement de flexion dans le coude en même temps que la main se rapproche du corps.

Membres inférieurs. — Le genou droit plus chaud que le gauche, est à peu près flasque, mais non d'une manière absolue. Le membre inférieur gauche est roide; on a de la peine à fléchir le genou et la hanche. La malade exécute quelques mouvements avec la jambe gauche. Rien de semblable à droite où, par le chatouillement, on observe des mouvements réflexes d'ensemble.

Pendant l'examen, la respiration devient stertoreuse, se précipite; le membre supérieur droit est pris de *mouvements spasmodiques*, consistant en une sorte d'extension du bras sur l'avant-bras, en même temps que les doigts se fléchissent dans la paume de la main. Le membre inférieur, lui aussi, offre des mouvements de flexion dans le genou, et le membre tout entier est envahi par de petites *convulsions tétaniformes*. Mêmes phénomènes dans le membre inférieur gauche.

Alors l'aspect symptomatique change. La malade ramène la tête dans la position médiane; simultanément les yeux sont déviés en haut. L'écume à la bouche, la respiration stertoreuse augmentent. La face devient violacée, livide; des deux côtés les membres s'étendent spasmodiquement et sont pris de légers mouvements tétaniformes (*onze heures environ*). *Dans cette crise, la température rectale a baissé :* 36°, 3; la malade a uriné sous elle. Pouls 120. Rien aux fesses, si ce n'est deux cicatrices anciennes à gauche.

Midi. Pouls à 128, respiration 28, température rectale 35°, 8. La malade vient d'avoir une nouvelle série d'attaques.

2 *heures du soir.* Pouls 100; respiration 20-24; température rectale 37°, 2. Respiration lente, inspirations profondes, assoupissement constant depuis le dernier examen. Face pâle ; bouche entr'ouverte plus dans la moitié gauche que dans la droite. Paupières fermées, pupilles dilatées, la gauche beaucoup plus que la droite. Les globes oculaires, quand on relève les paupières, restent immobiles et sont un peu dirigés à gauche ; la tête bien qu'inclinée toujours sur l'épaule gauche, l'est moins que précédemment. Les membres supérieurs, à part un peu de roideur (la même d'ailleurs, des deux côtés), sont flasques. A droite roideur très-forte dans le genou ; la jambe est assez fortement fléchie sur la cuisse, la cuisse sur le bassin. Lorsque, avec peine, on est parvenu à allonger la jambe, elle revient à sa position primitive.

5 *heures.* — Pouls 96; respiration 20-24; température rectale 38°, 6. Marbrures sur les jambes et sur les mains, plus marquées sur la main *droite.* Rougeur assez vive sur le coccyx et la partie inférieure du sacrum; cette rougeur s'étend sur la fesse droite. *Tache grisâtre* résultant d'une *exulcération* à l'extrémité du sacrum. Même degré d'assoupissement. Contracture des genoux plus prononcée à gauche. Roideur dans les épaules, plus accusée à gauche. Flaccidité des autres articulations. L'inégalité des pupilles n'a pas changé; elles restent dilatées. Tête inclinée à gauche. La déviation des globes oculaires, qui restent immobiles quand on soulève les paupières, est moins marquée qu'à deux heures. Respiration stertoreuse.

7 *heures.* — P. 84 ; R. 24-28 ; T. R. 39°,2. Pas de déviation oculaire ; pupille gauche très-dilatée, cornée terne. Tête inclinée à gauche. Membres supérieurs dans la résolution ; membres inférieurs fléchis, les cuisses sur le bassin, les jambes sur les cuisses, avec contracture des muscles au niveau du genou. Le chatouillement de la plante des pieds détermine des mouvements réflexes plus marqués à gauche.

9 *heures.* — P. 120 ; R. 24 ; T, R. 40°,4. — Même état des

membres ; au contact, la température semble être la même des deux côtés. Le chatouillement de la région plantaire détermine des mouvements réflexes dans les orteils, mais après une excitation très-longue. La malade est toujours dans le coma, la respiration est pénible, il y a une dépression épigastrique très-marquée. Pendant l'inspiration, la moitié gauche des lèvres se déprime, tandis que la droite demeure arrondie et saillante. *Phlyctènes de la grosseur d'un œuf de poule à l'extrémité antérieure des trois derniers métatarsiens à droite. Excoriation* ayant mis le derme nu dans une largeur égale à une pièce de deux francs le long du cinquième métatarsien gauche. *La malade succombe à* 10 *heures* 45 *minutes du soir.*

A 11 *heures* la température rectale est de 40°2. Les membres du côté gauche sont plus chauds que ceux du côté opposé. La tête est encore inclinée sur l'épaule gauche. La moitié gauche de la bouche est entr'ouverte, tandis que l'autre moitié est fermée. Flaccidité générale des membres.

Minuit. T. R. 39°8 ; même différence de température entre les membres ; même flaccidité.

25 *Mars.* — La *rigidité cadavérique* a été notée à plusieurs reprises. A 7 heures et demie du matin, l'épaule droite est plus rigide que la gauche qui est flasque. Rigidité aux deux coudes, plus faible à gauche. Différence semblable aux poignets. Roideur égale des deux genoux ; relâchement des autres jointures.

9 *heures.* — Roideur assez prononcée dans l'épaule et le coude à droite, moins dans le poignet, assez forte dans les doigs. Ces phénomènes sont notablement moins marqués à gauche. Pas de différence sensible aux membres inférieurs, à 10 heures et demie, il n'y a pas de changement.

1 *heure.* — Rigidité médiocre à l'épaule droite, assez forte au coude, au poignet et aux doigts. La rigidité est toujours moindre à gauche. Rigidité à la hanche, au genou, prédominante à droite.

3 *heures et demie.* — Même état de la rigidité. — 5 *heures.* La rigidité a diminué aux trois articulations du membre supérieur droit. A gauche presque pas de rigidité dans l'épaule ; le coude, le poignet et les doigts comme précédemment. Aux membres inférieurs, pas de

modification à droite, mais à gauche la rigidité est plus considérable qu'au dernier examen.

7 *heures.* — La rigidité persiste encore dans l'épaule et le coude droits, nulle au poignet, assez forte aux doigts. A gauche, la rigidité a disparu à l'épaule, elle est plus marquée au coude gauche qu'au droit, forte au poignet et plus encore aux doigts de la main gauche qu'à ceux de la droite. Simple roideur aux membres inférieurs, mais plus marquée à gauche.

AUTOPSIE *le* 26 *mars.* — Sur le *péricrâne* il y a une dilatation assez forte des veines et une coloration rosée générale, surtout en arrière au voisinage de la région occipitale; mais d'ailleurs pas d'autre ecchymose que la bosse sanguine qui existe au voisinage de la bosse frontale. La *dure-mère*, vivement injectée, offre une coloration violacée. Le cerveau globuleux, volumineux, a les circonvolutions également aplaties des deux côtés. Quand on le renverse sur sa partie convexe, on voit du sang accumulé sous l'arachnoïde, au niveau du chiasma des nerfs optiques, sur le pédoncule cérébelleux moyen du côté gauche, à l'orifice postérieur du ventricule, à la face inférieure du cervelet. Les *artères* de la base sont très-athéromateuses (basilaire, vertébrales, sylviennes). Les pédoncules cérébraux sont eux-mêmes distendus à un haut degré, aplatis. Il existe en arrière, au niveau du lobe occipital gauche (partie inférieure), une perforation assez considérable, remplie par un caillot sanguin (mais il n'est pas certain que cette perforation ait été produite par l'hémorrhagie). Les ventricules latéraux sont remplis de caillots sanguins.

Hémisphère gauche. Le centre ovale est transformé en une sorte de kyste à parois tomenteuses, irrégulières, contenant des caillots. Le corps strié, la couche optique, sont rejetés en avant; il y a dans le foyer des fragments volumineux de substance cérébrale. On a trouvé sur la partie interne du ventricule latéral, au milieu du foyer trois *anévrysmes miliaires* assez volumineux, appendus à des vaisseaux. A l'extrémité postérieure du foyer, taches d'*apoplexie capillaire.*

Hémisphère droit. Le ventricule droit est lui-même, surtout en

arrière, fort distendu, déchiqueté, à parois anfractueuses et rempli de caillots sanguins. En dehors du corps strié, *ancien foyer*, probablement de *ramollissement*. A la surface des hémisphères il n'y a pas d'apparence d'anévrysmes miliaires. Ce foyer de ramollissement examiné ultérieurement est reconnu pour un *foyer hémorrhagique* ancien. Dans la couche optique on a trouvé également un *foyer hémorrhagique linéaire, ocreux,* et dans la substance blanche, près du corps strié, un *anévrysme miliaire*.

Cervelet. Le quatrième ventricule est considérablement distendu et gorgé de sang comme l'étaient les ventricules latéraux. La protubérance paraît à l'extérieur, gonflée, tuméfiée. En faisant une coupe au milieu de sa face supérieure pour la séparer des pédoncules cérébraux, on a mis à découvert un *foyer sanguin* assez volumineux, formé de détritus cérébral et de sang. Ce foyer occupe surtout le côté droit de la protubérance et se prolonge un peu du côté du pédoncule cérébelleux moyen droit, mais sans l'envahir dans toute son étendue.

Une coupe, passant à travers la substance blanche du lobe cérébelleux moyen, de manière à diviser le corps rhomboïdal, fait voir à gauche un foyer ocreux, ancien, du volume d'un très-petit pois, situé sur la substance grise du corps rhomboïdal. A droite, au milieu du corps rhomboïdal, foyer hémorrhagique récent, ayant environ le volume d'un pois, et présentant au centre un *anévrysme miliaire*.

Thorax. Adhérences légères au sommet du poumon droit et *congestion* de ce poumon ; il en est de même du poumon gauche. *Cœur* volumineux (415 grammes, lavé et sans péricarde). Le cœur gauche étant fendu, on observe une hypertrophie considérable des parois ayant plus de 3 centimètres dans leur plus grande épaisseur. Coloration grise des parois musculaires. Orifice aortique ; valvules suffisantes, leur base est transformée en un demi-cercle dur. La valvule auriculo-ventriculaire est suffisante. On sent dans l'épaisseur et à la base de nombreux tubercules indurés. — Rien de particulier au cœur droit.

L'*aorte thoracique*, un peu au-dessus des valvules sigmoïdes, est

couverte de plaques athéromateuses qui font saillie dans la lumière du vaisseau. — L'aorte abdominale, fendillée, est parsemée des oyers athéromateux noirâtres, imbibés de sang.

Foie (900 *grammes*), muscade, sans congestion, pas de calculs.

Rein gauche (130 *grammes*) ; pas d'altération, un peu d'injection seulement entre la substance corticale et la tubuleuse.

Rein droit (70 *grammes*). Bassinet très dilaté, mais sans altération appréciable du parenchyme rénal et surtout sans trace de dégénération granuleuse. — *Vessie :* nombreuses *taches ecchymotiques.* — Les autres organes étaient sains.

Le caractère apoplectique de l'attaque ne peut être mis en doute ici : la malade a été frappée d'une manière si brusque et si violente qu'elle a été précipitée sur le sol et s'est blessée en plusieurs endroits.

Prise une heure après l'invasion des accidents, alors que les membres du côté droit étaient flasques et ceux du côté gauche contracturés, la température rectale était à 36°,6, chiffre notablement inférieur à la température normale. Mais ce n'est pas tout : bientôt les globes oculaires, qui étaient tournés vers la gauche, regardent directement en avant; des deux côtés les membres s'étendent spasmodiquement et sont pris de mouvements tétaniformes. Durant cette crise, la température descend encore et tombe à 36°,3.

Enfin, l'état apoplectique persistant ainsi que les convulsions, la température s'abaisse jusqu'à 35°,8, abaissement énorme, l'un des plus considérables que nous ayons vus dans les mêmes circonstances (fig. 1).

Parallèlement aux variations de la température, nous avons vu se produire chez cette femme des phénomènes convulsifs qu'il nous semble bon de faire ressortir. Dès le

début, nous constatons une *paralysie complète* du côté *droit*, de la *contracture* du côté *gauche;* puis, le membre supérieur droit est pris de *mouvements spasmodiques*, et

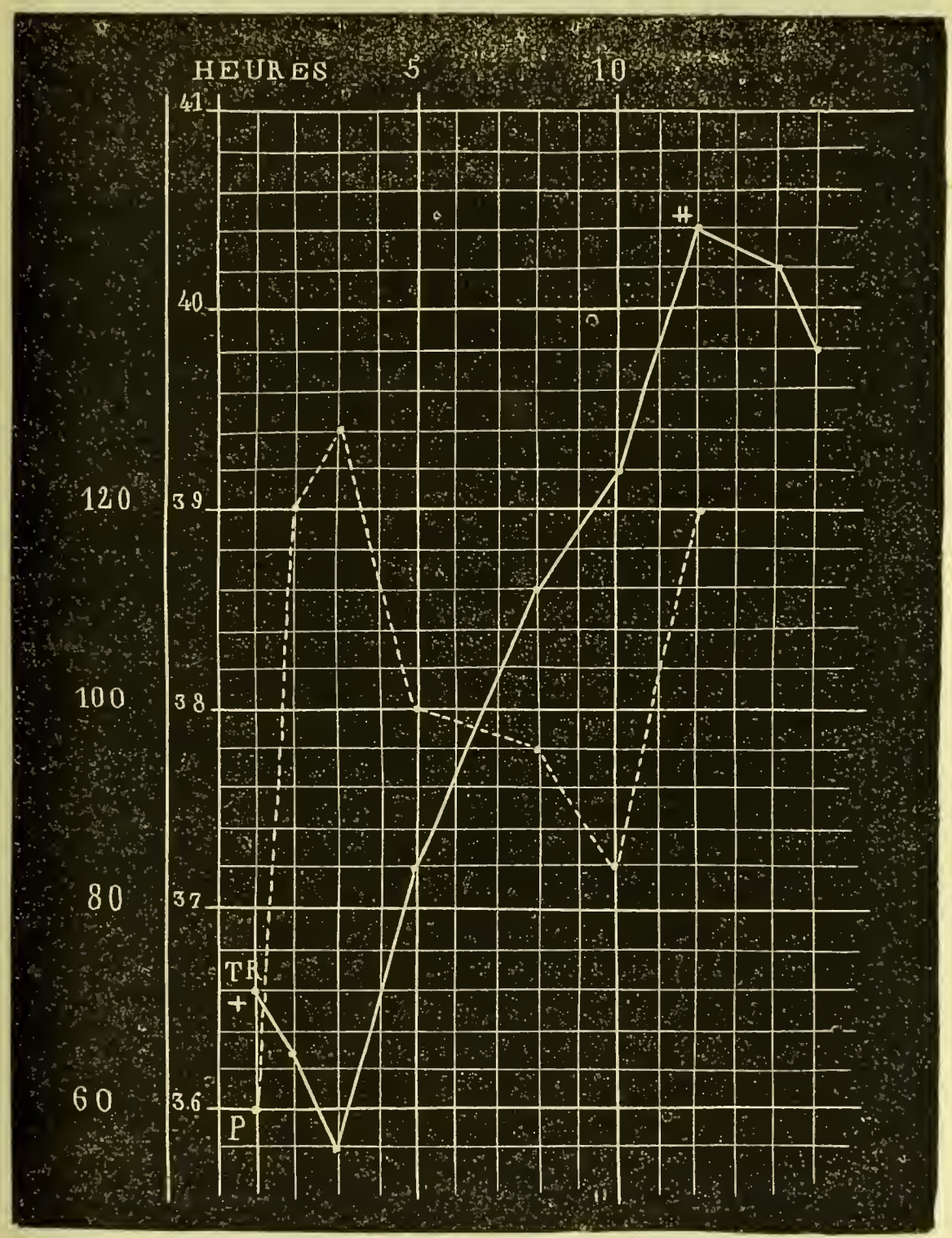

les membres inférieurs sont envahis par des *convulsions tétaniformes*. Ces convulsions gagnent tous les membres et reviennent par crises durant lesquelles la face devient

violacée, livide ; l'écume s'écoule de la bouche, la respiration est stertoreuse ; les urines s'échappent involontairement. Peu après, les convulsions cessent, la contracture disparaît en partie aux membres supérieurs et inférieurs. A partir du moment où se montrent ces modifications, la température centrale s'élève progressivement et atteint 40°,4 à l'époque de la terminaison fatale.

Si l'on compare les phénomènes cliniques aux lésions anatomo-pathologiques on arrive à cette conclusion fort probable à savoir que la contracture, les convulsions et l'*abaissement de la température* — ces deux derniers symptômes surtout, — étaient dus à la continuation *de l'hémorrhagie primitive, à la propagation dans tous les ventricules, enfin à la production d'une hémorrhagie dans la moitié droite de la protubérance et dans le pédoncule cérébelleux moyen correspondant.*

Mais il est temps de revenir à l'étude de la température dont nous ont éloigné ces commentaires. Dans le second cas que nous allons relater maintenant les résultats thermométriques ont été encore plus précis que dans le précédent qu'ils viennent pleinement confirmer.

OBSERVATION II.

Albuminurie et hémorrhagie cérébrale.

Albuminurie ancienne. — Épistaxis. — Prurigo parasitaire. — Attaque apoplectique. — Paralysie faciale gauche. — Hémiplégie à gauche. — Abaissement considérable de la température (36°,2) *suivie d'une élévation rapide* (39°), *puis de nouveau, abaissement* (37°,6) *et élévation qui continue jusqu'à l.*

mort (41°,2). — *Différences de température entre les membres sains et paralysés. — Vomissements alimentaires et bilieux, phénomènes convulsifs* (épilepsie spinale ?). — *Mort au bout de 58 heures. — Hémorrhagie ayant disséqué le corps opto-strié droit, envahi le centre ovale, les ventricules latéraux et moyen — Anévrysmes miliaires. — Hypertrophie du cœur. Néphrite.* (Observation personnelle.)

Denaut Adolphe, 58 ans, marié, monteur en bronze, né à Paris, est entré le 5 juin 1869 à l'hôpital Saint-Louis, salle Napoléon, n° 57 (service de M. BLACHEZ).

Antécédents. A part une fluxion de poitrine à 42 ans, cet homme a joui d'une santé passable jusqu'à 54 ans. A cette époque il a eu une rétention d'urine pour laquelle il a fait un séjour de 6 mois à l'hôpital Lariboisière (cathétérisme). Envoyé en convalescence à l'asile de Vincennes, il en sort amélioré. Mais, peu après son retour chez lui, ses jambes enflent, deviennent énormes, et il est obligé, au bout de 2 semaines, de se faire conduire à l'hôpital Saint-Antoine où il reste environ 6 mois. A partir de ce jour, il passe sa vie alternativement chez lui et dans les hôpitaux (Lariboisière, Beaujon, Saint-Louis). Son admission dans ce dernier établissement avait été motivée par l'existence d'un *acné* de la face qu'il avait depuis de longues années. A sa sortie de l'hôpital Saint-Louis, il allait mieux ; toutefois il ne put reprendre son travail parce qu'il était faible et que ses jambes enflaient. En février 1869, sa femme l'a trouvé un jour, la physionomie égarée, prononçant des paroles décousues. Avait-il eu un étourdissement? Les renseignements que nous obtenons ne nous permettent pas de l'affirmer. Ce qu'on sait, c'est qu'il n'est pas tombé par terre. Ce jour-là et les deux suivants, *épistaxis* abondantes et répétées, accident auquel il n'était pas sujet.

Den.... faisait quelques *excès de boisson*, buvait parfois de l'eau-de-vie et se grisait à peu près tous les mois. Jamais de rhumatismes ni d'étouffements. — Depuis 4 ans, misère et privations (avant son entrée à l'hôpital et dans les intervalles de ses séjours dans les hôpitaux). — Nul détail sur ses *père* et *mère ;* — une *sœur* est bien

portante ; un *frère* est mort d'une *attaque apoplectique* en moins de 24 heures. Pas d'enfants.

5 *juin* 1869. *Prurigo* parasitaire (*pediculi*). Affaiblissement assez grand. — Quelques symptômes *d'embarras gastrique*. — Œdème des pieds. Les bruits du cœur sont normaux. — Les urines, examinées le 8 et le 10, contenaient une assez grande quantité d'albumine.

11 *juin*. Pouls 60 ; respiration 16 ; température rectale (T. R.), 37°,4.—Le 13, T. R. 37°,2 ; même état des urines.

14 *juin*. Les urines, qui renferment à peu près la même quantité d'albumine que les jours précédents, sont blanchâtres, un peu troubles (examen par la chaleur, puis par l'acide azotique). — P. 72 ; R. 20 ; T. R. 37°,4.

15 *juin*. P. 76 ; R. 20 ; T. R. 37°,2 ; même aspect de l'urine.

Soir. Étant en train de manger, il s'est arrêté tout à coup et a uriné sous lui. Son voisin, s'en apercevant, lui demanda ce qu'il faisait. A l'instant même, il s'affaissa et tomba sur le plancher. J'arrivais alors dans la salle et *je pus immédiatement constater les phénomènes suivants :* Pouls 76 ; R. 20-24 ; T. R. 37°,4.

Face pâle, dirigée vers la droite, ainsi que les yeux : accumulation des aliments dans la moitié gauche de la bouche. Perte de connaissance absolue. — Respiration bruyante. — Paralysie complète du côté gauche. — *Cinq minutes* environ après le début des accidents, le malade semble revenir à lui : il regarde les assistants, mais ne peut parler.

Le *bras gauche*, plus chaud que le droit, retombe inerte quand on le soulève. Le pincement, la piqûre d'épingle ne déterminent aucune douleur.

Le *membre inférieur gauche* retombe également quand on l'élève. Il présente de la roideur, peu prononcée, mais indubitable, dans le genou et la hanche. Sous l'influence du pincement, il se produit un léger mouvement.

Le bras et la jambe du côté droit conservent pendant quelques instants la position qu'on leur donne. Le malade cherche avec la main droite, prend sa main gauche, paraît s'étonner de sa situation, parle en bredouillant et d'une façon incompréhensible.

La face, maintenant (10 minutes après l'attaque), est très-rouge, vultueuse. Les paupières sont également entr'ouvertes ; quand le malade ferme les yeux, l'occlusion est plus parfaite à droite qu'à gauche ; la pupille droite est plus grande que la gauche. — Le sillon naso-labial gauche est un peu moins accusé que le droit. — La moitié gauche de la lèvre inférieure est renversée, tombante ; la moitié droite est en contact avec la lèvre supérieure. La commissure labiale droite est tendue, tirée ; la gauche laisse écouler de l'écume mêlée avec quelques débris alimentaires.

Den.... demande à boire ; il s'empare du verre avec avidité ; une partie du liquide s'échappe par la commissure labiale gauche ; toux. — La pointe de la langue est fortement portée à gauche.

6 *heures*, *soir* (une heure après l'attaque). P. 72 ; R. 24-28 ; T. R. 36 °,2. (Le thermomètre a été enfoncé convenablement et *est demeuré en place pendant plus de cinq minutes.*) L'hémorrhagie continue.

La face est violacée, chaude. — Les paupières sont entr'ouvertes, moins à gauche qu'à droite. — Les yeux regardent directement en avant (à un moment de l'examen ils se sont légèrement portés vers la droite et en même temps le front s'est recouvert d'une sueur froide.) Les pupilles sont égales, contractiles et notablement contractées, bien que le malade soit dans l'obscurité. La sensibilité de la conjonctive, nulle à gauche, est conservée à droite.

Flaccidité absolue du bras gauche. — Roideur assez forte de la hanche et du genou gauches ; le chatouillement de la plante du pied donne lieu à des secousses assez violentes consistant en mouvements de flexion et d'extension de la jambe sur la cuisse, de celle-ci sur le bassin. — Le malade ayant vomi et s'étant mouillé en urinant, il n'est pas possible de savoir si les membres du côté gauche sont actuellement plus ou moins chauds que ceux du côté droit.

Respiration ronflante. — Etat comateux ; cependant, lorsqu'on demande au malade d'allonger sa langue, il fait, en vain, quelques tentatives. — Les urines, traitées par la chaleur et l'acide azotique, sont toujours albumineuses et au même degré.

7 *heures du soir* (2 h. après l'attaque). Le malade a encore vomi

des aliments. — A l'instant même, selle liquide, abondante, fétide, mêlée de gaz. P. 68 ; R. 24 ; T. R. 37°,2. La tête a de la tendance à s'incliner sur l'épaule gauche. En plus des symptômes oculaires déjà notés, on remarque que les yeux sont un peu tournés en haut et que les cornées se recouvrent de mucosités. — La face est froide, moite.

Membre supérieur gauche : plus chaud que le droit, flasque ; toutefois les doigts sont fléchis dans la paume de la main ; on les étend sans peine, mais ils reprennent aussitôt leur position primitive.

Membre inférieur gauche : il est évidemment *plus froid* que le droit et repose sur sa face externe, légèrement fléchi. Les excitations ne produisent plus de mouvements spasmodiques. La roideur a augmenté dans la hanche et le genou.

Le malade se sert de la main droite pour ramener sur lui ses couvertures. — Râle laryngo-trachéal.

9 *heures du soir* (4 h. après l'attaque). P. régulier, 60-64 ; R. stertoreuse, à 36 ; T. R. 37°,6. — Un peu de roideur dans l'épaule et le coude, à gauche ; doigts fléchis. La roideur est plus marquée dans la hanche et le genou du même côté. — Le bras gauche est moins froid que le droit ; les jambes sont également froides. — Le malade étant couché sur le côté gauche, pour l'exploration thermométrique, on voit survenir, au bout de quelques minutes, des contractions fibrillaires, semblables à des ondulations dans les muscles de la fesse et de la cuisse droites. Lorsqu'il est replacé dans le décubitus dorsal, il se produit des secousses tétaniques, rapides, fréquentes, énergiques dans les membres du côté droit, rares et faibles dans les membres du côté opposé. — Plusieurs selles liquides (on a administré un lavement purgatif dès le début).

10 *heures du soir* (5 h. après l'attaque). P. 60 ; R. 28 ; T. R. 37°,9.

11 *heures.* P. 60 ; R. 24 ; T. R. 38°. Même attitude. Pas de secousses tétaniques ; encore quelques contractions fibrillaires. La contracture, moindre au bras gauche, est la même au membre inférieur correspondant. — Coma ; le malade fume la pipe. — Face

pâle, moite ; les lèvres ne sont pas bleues. Respiration costale et diaphragmatique. — *Minuit.* P. 64 ; R. 24 ; T. R. 39°.

16 *juin*, 6 heures du matin (13 h. après l'attaque). T. R. 37°,6. A cet instant, la respiration est plus bruyante, et le malade vomit une certaine quantité de glaires, mais on n'a pas constaté de secousses convulsives.

8 *heures.* P. 60 ; R. 40 ; T. R. 38°,3. Les deux moitiés de la face sont médiocrement chaudes et au même degré, pas de cyanose. Tous les symptômes observés hier à la face persistent. La sensibilité de la conjonctive oculaire droite a diminué. La face, les yeux sont dirigés en avant. — Légère roideur du cou.

Le bras gauche, la moitié correspondante du tronc, la cuisse, la jambe sont remarquablement plus chauds que les mêmes parties du côté droit.

Membre supérieur gauche : roideur médiocre à l'épaule, un peu plus prononcée au coude, nulle au poignet ; les doigts sont fléchis, assez roides. *Tache ecchymotique sur l'annulaire gauche.* — Le pincement paraît perçu, car le malade fait un très-léger mouvement de l'avant-bras gauche et élève le bras droit.

Membre inférieur gauche : roideur de la hanche et de la cuisse, comme hier. — *Les sinapismes appliqués au début ont laissé des traces* (érythème) *à gauche*, et pas à droite. — Le chatouillement de la plante du pied gauche suscite des mouvements réflexes énergiques, mais moins que la même excitation exercée à droite. Le pincement donne lieu à des mouvements automatiques. — Pas de trace d'œdème aux pieds.

Les membres du côté droit n'offrent rien de particulier. Le malade se sert parfois de son bras. — Respiration surtout costale. — Rien aux fesses.

10 *heures.* P. 60 ; R. 40 ; T. R. 38°,6.

Midi (19 h. après l'attaque). P. 68 ; R. 40 ; T. R. 39°,2.

2 *heures du soir.* P. 68 ; R. 44 ; T. R. 38°,8.

4 *heures*, soir. Vomissements bilieux tachant le linge en vert. Coma plus profond. Le membre inférieur gauche est remarquable-

ment plus chaud que le droit ; entre les membres supérieurs, la différence est moins accusée. — P. 64 ; R. 48 ; T. R. 39°.

6 *heures.* (25 h. après l'attaque). P. 64; R. 40; T. R. 39°, 4.

9 *heures.* P. 100; R. 48 ; T. R. 40°. Même état, si ce n'est que le bras gauche est tout à fait flasque.

11 *heures.* P. 80; R. 40 ; T. R. 39°,4.

17 *juin*, 8 heures du matin (39 heures après l'attaque) Coma. Décubitus latéral droit. — On note de plus qu'hier une injection de la conjonctive oculaire des deux côtés. — Face chaude, moite. Le membre supérieur gauche est flasque et plus chaud que l'autre. La *tache ecchymotique* de l'annulaire n'a pas changé. — Le pincement du bras gauche occasionne des mouvements automatiques du bras droit. — Les veines des mains sont dilatées.

Les membres inférieurs sont chauds, le gauche plus que le droit. La roideur a disparu. — Ni vomissements, ni garde-robes. — P. 96 ; R. 40 ; T. R. 39°8.

10 *heures.* P. 104 ; R. 44 ; T. R. 40°. Le malade exhale une odeur particulière, de plus en plus infecte. — Pas de rougeur aux fesses.

2 *heures* de l'après-midi. Mains et face bleuâtres. P. 112 ; R. 48 ; T. R. 40°.

5 *heures.* P. 88; R. 48 ; T. R. 40°,5.

8 *heures.* P. 120 ; R. 56 ; T. R. 40°,9.

11 *heures.* P. 124 ; R. 56 ; T. R. 41°,2. Le malade meurt le 18 juin à 3 heures du matin, 58 heures après le début.

20 *juin. Rigidité cadavérique.* Cou flasque ainsi que l'épaule et le coude droits, rigidité assez marquée du poignet et des doigts. — Membre supérieur gauche : flaccidité de l'épaule, rigidité du coude et surtout des doigts. — Membre inférieur droit : roideur de la hanche, du genou et du pied. M. inf. gauche : rigidité très-forte au pied, assez prononcée à la hanche, médiocre au genou.

AUTOPSIE. *Tête.* Quelques petites *ecchymoses* à la face interne du *péricrâne* et des deux côtés. — *Os* friables. *Dure-mère,* saine. — Adhérences légères des feuillets de l'arachnoïde au niveau des fosses sphénoïdales. La *pie-mère* cérébrale n'est pas injectée. — Les *artères vertébrales* sont saines ; on trouve sur le *tronc basilaire*, un

petit dépôt athéromateux; sur l'artère *cérébrale postérieure* droite, trois; sur la gauche, deux. Les artères *communicantes postérieures* sont saines; la droite est 4 à 5 fois plus volumineuse que la gauche qui est filiforme. La terminaison des *carotides* présente des opacités; la *sylvienne droite* à son origine des opacités et un petit dépôt athéromateux; la *gauche* un seul dépôt athéromateux à la naissance de sa première branche. Les artères *cérébrales* et *communicante antérieures* sont normales. — Au-dessous de la pie-mère qui répond à la grande fente cérébrale, aux pédoncules, au chiasma des nerfs optiques, et à la face supérieure du cervelet, on découvre du sang infiltré en nappe.

Cerveau. Quand on sépare les deux hémisphères l'un de l'autre, on voit les ventricules latéraux et le ventricule moyen gorgés de sang. La cloison intermédiaire est déchirée.

Hémisphère droit. Il est considérablement distendu par du sang mi-fluide, mi-coagulé. Les parois externe et supérieure du ventricule latéral sont en partie détruites ainsi que la moitié antérieure du centre ovale. Le foyer s'étend en avant, à 2 centimètres et demi de l'extrémité correspondante de l'hémisphère. — Le *corps opto-strié* est disséqué et séparé du reste de l'hémisphère dans toute sa longueur et les deux tiers de sa hauteur. Entre lui et les parties voisines, existe un caillot noir assez résistant. — Seules les cornes occipitale et sphénoïdale sont indemnes. Le foyer hémorrhagique est limité par une couche de tissu nerveux, ramolli, flottant sous l'eau, offrant une teinte rosée par places. — La pie-mère se détache facilement. Pas d'anévrysmes miliaires sur les circonvolutions. — Sur des coupes intéressant le foyer, nous avons découvert des *anévrysmes miliaires*, les uns intacts, un autre rompu et, de plus, de petites masses jaunâtres, ayant à peu près un demi-millimètre de diamètre, irrégulières ou ovoïdes, que l'on pourrait comparer à des anévrysmes miliaires à parois indurées (?). Enfin, dans le corps strié nous avons trouvé un petit vaisseau, épaissi, dur, jaunâtre, dans une longueur de 4 à 5 millimètres, sans trace de rupture.

Hémisphère gauche. La pie-mère s'enlève facilement. Pas d'anévrysmes sur les circonvolutions. Sur les coupes pratiquées sur le

corps strié, on constate plusieurs points anévrysmatiques. (L'examen microscopique a été fait pour deux d'entre eux).

Cervelet, etc. Rien à la surface. Dans le corps rhomboïdal droit, on remarque un petit vaisseau dur, rougeâtre, dans une longueur de 3 à 4 millimètres. L'une des sections pratiquées sur la *protubérance* met à nu un bel anévrysme miliaire. — Le quatrième ventricule ne renfermait pas de sang (1).

Thorax. Quelques adhérences au sommet des poumons. L'artère pulmonaire droite contient des caillots fibrineux, d'un blanc rosé, se prolongeant jusque dans les divisions de second ordre. Le lobe inférieur du poumon droit est un peu congestionné ; les autres sont sains.

Poumon gauche. Pas de caillots dans l'artère pulmonaire. — *Congestion très-marquée de tout le lobe inférieur*. Dans un point circonscrit (3 centimètres environ), il y a même de l'*hépatisation rouge* (épreuve de l'eau). — La muqueuse des bronches est injectée, violacée.

Le *péricarde* renferme un verre à Bordeaux de sérosité. — Taches laiteuses sur le trajet des artères coronaires. Coagulum noir et sang fluide dans les ventricules. Caillot jaunâtre dans l'oreillette droite. — Taches laiteuses sur la valvule mitrale. Pas d'altération des orifices ni des valvules. — Le ventricule gauche est un peu dilaté ; ses parois mesurent 25 millimètres. Le cœur, sans le péricarde, pèse 500 grammes. Son tissu est coloré et résistant. — Dépôts athéromateux assez durs sur la crosse de l'aorte, plusieurs plaques athéromateuses et une petite, calcaire, sur la moitié supérieure de l'aorte thoracique descendante, rares taches athéromateuses sur l'aorte abdominale. Rien sur les iliaques primitives, externes, etc.

Abdomen. Estomac dilaté, normal. — *Rate* (160 gr.), ferme, rosée. *Foie* (1430 gr.) d'un rouge brun, assez résistant ; pas de calculs. — *Pancréas*, rien. — *Rein droit* : pas d'infarctus ; plusieurs kystes ;

(1) Sur une coupe pratiquée sur la moelle cervicale, nous avons découvert une petite tumeur de la grosseur d'un grain de millet, ressemblant parfaitement à un anévrysme, mais à l'examen microscopique, nous n'avons pas réussi à découvrir la continuité du vaisseau.

surface externe grenue, décolorée, jaunâtre. Substance corticale atrophiée, jaunâtre, d'aspect graisseux. Les pyramides sont pâles, à bords confus ; l'une d'elle est notablement atrophiée. — *Rein gauche :* même aspect extérieur, même état de la substance corticale. Les pyramides sont plus distinctes. Chaque rein pèse 140 grammes. — *Vessie* : aucune altération.

Nous n'insisterons pas sur les phénomènes lointains, délire, épistaxis, albuminurie, etc., qui ont précédé l'attaque. Celle-ci ne paraît avoir été annoncée par aucun prodrome immédiat. Elle a présenté des symptômes qui permettent de la rattacher à la deuxième forme de l'apoplexie : pâleur de la face, perte de connaissance, urines involontaires, chute, etc. La paralysie était complète à gauche et s'accompagnait, dès l'origine, d'une légère roideur du membre inférieur.

Favorisé par les circonstances, nous avons pu prendre la température à l'instant même où le malade venait de s'affaisser. Elle était à 37°,4, c'est-à-dire au chiffre normal, ainsi qu'en témoignent plusieurs explorations antérieures.

Après s'être en quelque sorte réveillé pendant quelques instants, le malade est tombé dans l'assoupissement, la face est devenue violacée, la respiration ronflante. Alors, c'est-à-dire une heure après l'ictus hémorrhagique, la température est descendue à 36° (fig. 2). Ce ne serait donc pas aussitôt après l'attaque, mais quelque temps plus tard, que surviendrait l'abaissement de la température.

Cette première période a été suivie d'une seconde phase caractérisée par une ascension graduelle de la tempé-

rature qui, en sept heures, s'élève de 36°,2 à 39°. Mais, sous l'influence sans doute de vomissements bilieux et

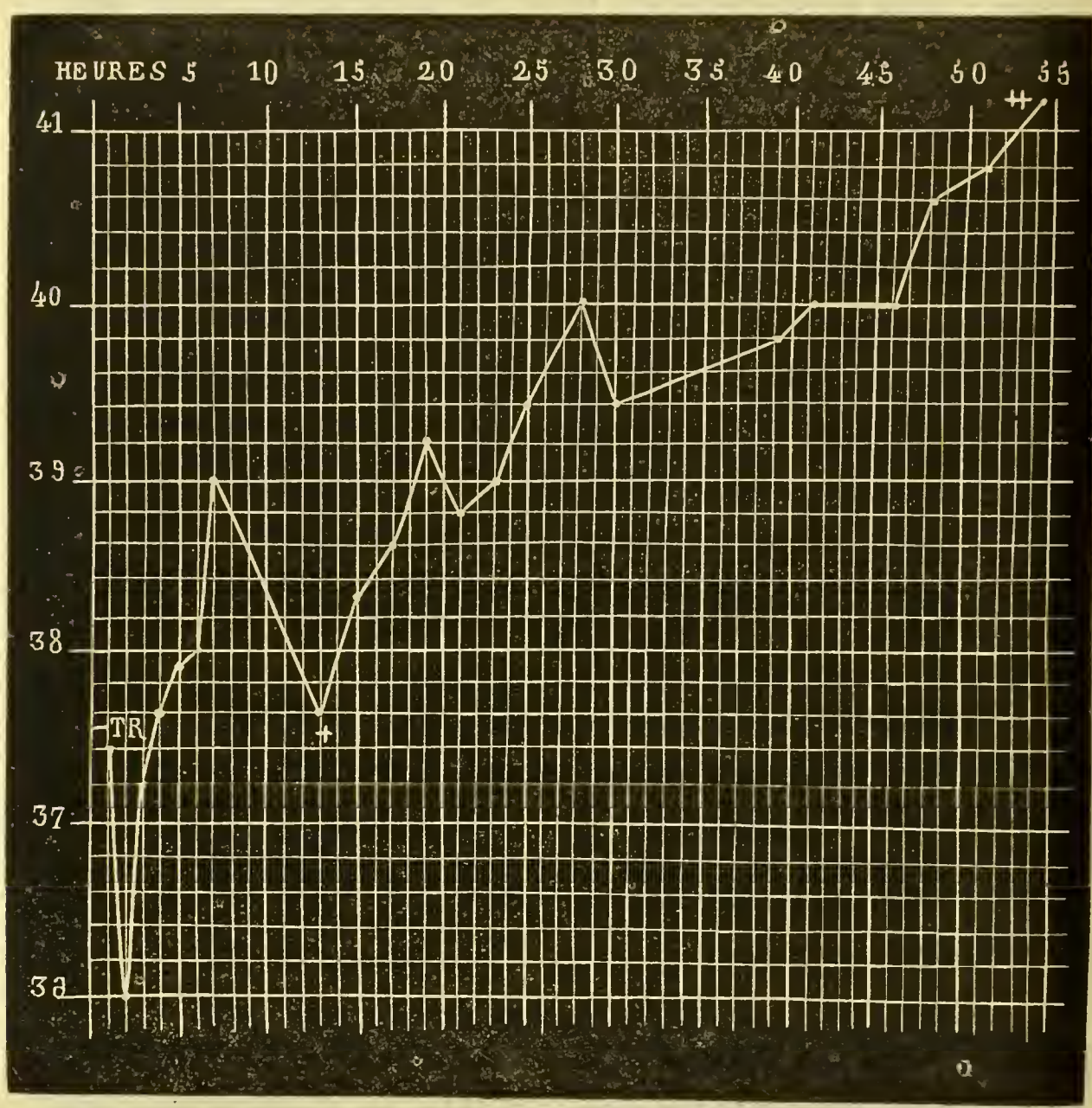

FIGURE II. — température aussitôt après l'attaque. + vomissements bilieux. +| température quatre heures avant la mort.

alimentaires abondants, car rien n'indiquait de nouveaux accidents cérébraux, la température tombe momentanément à 37°,6. En effet, deux heures plus tard, c'est-à-dire quinze heures après l'attaque, la température reprend sa marche ascendante et arrive à 41°,2, cinquante-quatre

heures après l'invasion de l'apoplexie, quatre heures avant la mort (1).

Cet abaissement de la température dès l'origine de l'attaque ou après un temps assez court, a été noté dans un certain nombre d'observations qu'il ne nous est pas possible de rapporter *in extenso*, mais dont le tableau suivant donnera, nous l'espérons, une idée suffisante.

Noms des malades.	Température.	Heures après l'attaque.	Noms des observateurs.
Marquis (obs. I.)	36°,6	Une.	Bourneville.
	36°,4	Deux.	
	35°,8	Trois	
Denaut (obs. II.)	37°,4	Au moment de l'attaque.	Id.
	36°	Une heure.	
Lemoine (obs. V.)	37°	Une heure et demie.	Id.
Hubert (obs. IV.)	37°,6	Vingt minutes	Id.
Huteau (osb.)	36°	Une heure.	Id.
Thomas (obs.)	36°,6		Lepine.
Bertat.	37°,2	Moins d'une demi-heure.	Id.
Buyck	36° à peine	Idem.	Id.
Baudois	36°	Une heure et demie.	Id.
Garnier	36°,4	Une demi-heure.	Id.
Moglet	36°,4	Idem	Hallopeau.
Mathé	35°,6	Une heure.	Joffroy.
Dubois	35°,6	Une heure et demie.	Michaud.
Colinet	36°	Idem.	Id.
Potron	37°	Deux heures.	Lépine.
Prévost	36°,8	Idem	Id.
Lepont	36°,9	Quatre heures.	Joffroy.
Pernot	35°,4	Sept heures.	Michaud.

Un premier fait général ressort dès maintenant de nos

(1) Chez ce malade nous retrouvons encore : 1° la contracture dans les membres du côté paralysé, contracture qui persiste pendant quelques heures et s'efface lentement ; 2° des phénomènes convulsifs, contractions fibrillaires, secousses tétaniformes. Al'autopsie on voit les ventricules latéraux et moyen gorgés de sang.

observations : c'est que la température s'abaisse d'ordinaire peu de temps après l'attaque, au point de descendre jusqu'à 35°,4. Toutefois, deux de nos observations (I et II) paraîtraient annoncer que la température restée normale ou à peu près normale *dès le début* de l'attaque s'abaisserait dans les instants qui la suivent.

Il est bon aussi de faire remarquer que l'intensité même des symptômes apoplectiques ne joue peut-être pas le principal rôle dans la production de cet abaissement de la température. En effet, si chez la malade de l'observation I, l'attaque a été aussi brusque et aussi intense que possible, en revanche chez celui de l'observation II elle a été comparativement lente et modérée.

Quant aux circonstances qui semblent influencer d'une façon plus particulière cet abaissement de la chaleur centrale, nous croyons pouvoir citer la continuité de l'hémorrhagie, l'apparition de la contracture et des mouvements convulsifs. Il y a là tout au moins une coïncidence qui mérite d'être signalée.

II. — PÉRIODE STATIONNAIRE.

Mais, ainsi que nous l'avons déjà dit, là ne se bornent pas les notions fournies par l'exploration thermométrique. Après l'abaissement initial, tantôt on voit la température revenir au chiffre normal, y demeurer pendant quelques jours, puis suivre une marche ascendante; tantôt, au contraire, cette période d'arrêt fait défaut et après l'abaissement initial on observe simplement une élévation rapide de la température.

Examinons tout d'abord les faits qui démontrent la réalité de cette période stationnaire. M. R. Lépine (*loc. cit.*, p. 54) a publié l'observation, recueillie avec le plus grand soin, d'une malade nommée Buyck, chez laquelle

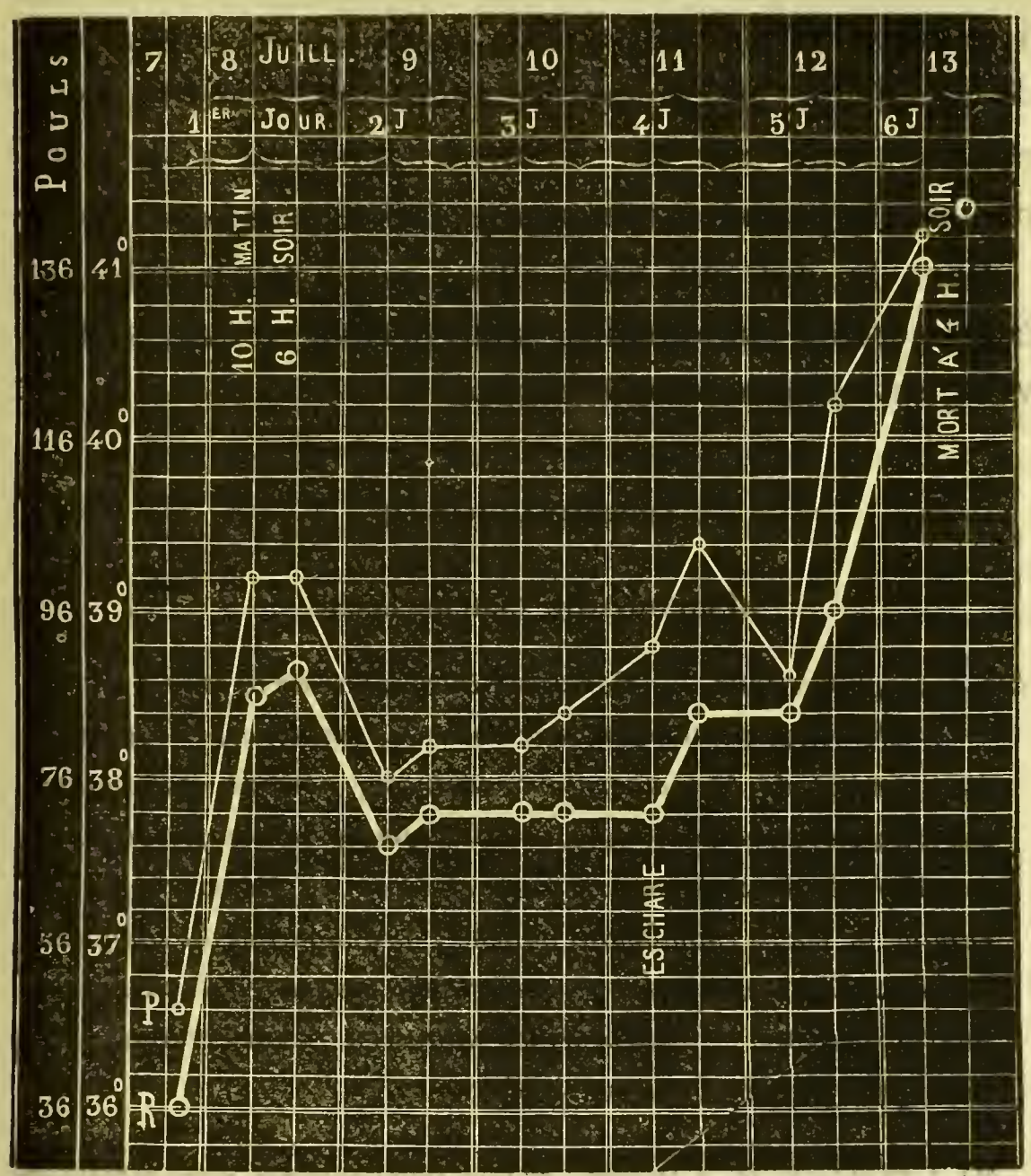

Figure III. P. pouls. R. répond à T. R., température rectale.

cette période stationnaire est de toute évidence. Cette femme, âgée de 78 ans, fut prise le 7 juillet 1867, à dix heures du soir d'une attaque apoplectique. A peine une demi-heure plus tard, la température n'atteignait pas

36°. Le lendemain 8 juillet (fig. 3) la température est à 38°,5 le matin, à 38°,7 le soir; elle a par conséquent subi une élévation de près de trois degrés depuis l'attaque. A cet instant, au lieu de continuer à monter, elle descend à 37°, 6, s'accroît de deux dixièmes et demeure à ce taux, 37°,8 pendant deux jours. Le cinquième jour de la maladie, la température augmente, revient à 38° 4 et le sixième jour elle s'élève rapidement à 41°. En résumé, la période stationnaire a duré *trois jours*. (1).

Dans le cas que nous allons rapporter maintenant cette période stationnaire, cette période d'état, si l'on veut, est également indubitable.

OBSERVATION III.

HÉMORRHAGIE CÉRÉBELLEUSE.

Attaque apoplectique. — Paralysie incomplète de la face à droite. — Différences de température entre les membres. — Abaissement initial de la température centrale; période stationnaire durant; élévation terminale. — Ecchymose sur la fesse droite. — Mort au bout de quatre jours et demi. — Hémorrhagie occupant le corps rhomboïdal gauche ; propagation du sang dans le quatrième ventricule, le ventricule moyen et le ventricule latéral gauche. — Anévrysmes miliaires. (Observation communiquée par M. CHARCOT.) (2).

(1) A l'autopsie on a trouvé : 1° une hémorrhagie sous-méningée circonscrite au niveau de la scissure de Sylvius et du lobe sphénoïdal gauche ; 2° une destruction partielle des circonvolutions de ce lobe; 3° des anévrysmes des méninges; 4° une très-petite hémorrhagie intra arachnoïdienne à gauche; 5° une fracture du rocher droit; 6° un épanchement sanguin très-minime entre la dure-mère et l'os.

(2) Nous avons rédigé cette observation d'après les notes recueillies par M. R. Lépine.

Thomas, Marie Th., 76 ans, couturière, admise à la Salpêtrière le 17 juillet 1866, est entrée le 22 mai 1867 au n° 12 de la salle Luc (service de M. CHARCOT).

22 *mai.* Aujourd'hui, à midi, elle a été prise, après son déjeuner, d'une attaque d'apoplexie avec perte de connaissance, vomissements, etc. Une heure plus tard on note : perte de connaissance ; pupilles égales, yeux clos, différence très-remarquable entre les deux côtés de la face. Il n'y a pas de contracture ; le membre gauche retombe plus lourdement que le droit. Pouls 76° ; T. R. 36°, 6 ; T. Ax. dr. 34°,8 ; T. Ax. g. 34°,7.

Soir. — Le côté droit de la face semble paralysé ; la commissure labiale est abaissée, le pli naso-labial moins accusé. Les paupières sont abaissées ; les pupilles sont très-étroites. La tête est dans la rectitude, le cou paraît un peu contracturé. Le *membre supérieur gauche* est plus froid que l'autre. Les membres inférieurs sont médiocrement chauds (boule d'eau chaude aux pieds). Le pied droit est violacé. Les mouvements réflexes sont à peu près semblables des deux côtés. Le pincement n'est perçu que s'il est énergique. Les membres soulevés retombent inertes. — La malade a froid. — Coma sans stertor ; respiration calme. Pouls petit ; T. R. 37°, 5 ; T. Ax. d. 36°, 8 ; T. Ax. g. 36°, 6.

23 *mai.* — Coma, résolution générale. Paralysie faciale droite : paupières closes, pupilles contractées. Le membre supérieur droit et le pied du même côté sont plus chauds que les parties correspondantes du côté opposé. Mouvements réflexes dans les membres supérieurs. Le chatouillement de la plante du pied droit détermine de mouvements réflexes très-nets à droite et n'en produit pas à gauche. Si l'on pince la peau des jambes, le membre correspondant se fléchit, et des deux côtés l'excitation est perçue ; la malade fait une grimace, surtout quand on pince la région sternale. P. 64 ; T. R. 38° ; T. Ax. dr. 37°, 5 ; g. 37°, 5.

Soir. Même situation. Les mouvements réflexes sont peut-être moindres que ce matin. T. R. 37°, 5 ; T. Ax. 37°, 3 des deux côtés.

24 *mai.* — Coma profond avec grognement et respiration un peu bruyante. Face rouge, violacée, un peu chaude. Pupilles con-

tractées, yeux immobiles, paupières fermées. Abaissement de la commissure labiale droite; pas de torsion de la tête. Bâillements répétés.

Langue sèche, déglutition un peu moins gênée qu'hier : le liquide ne revient plus par la bouche ; quatre selles involontaires, sans purgatif. Rien aux fesses.

Les *membres supérieurs* retombent inertes quand on les soulève ; les mains sont chaudes, la droite plus que l'autre. La paume des mains est violacée, et cette coloration est plus manifeste à droite. La couleur est peut-être plus foncée à droite sur la face dorsale de la main. Pince-t-on le bras *droit*, on ne voit plus survenir de mouvements réflexes, mais quelques mouvements, provoqués par la douleur, s'effectuent à gauche. La même excitation n'occasionne aucun mouvement à *gauche*.

Le *membre inférieur droit* retombe inerte et plus lourdement que le gauche. Le dos du pied droit est plus violacé que celui du pied gauche ; le genou droit plus chaud que l'autre. Le chatouillement de la plante du pied droit donne de petits mouvements réflexes ; par le pincement, il semble qu'il y ait un soulèvement volontaire. Parfois on observe à droite des mouvements comme automatiques, rhythmiques, consistant en une fluxion et une extension alternatives du pied sur la jambe. A gauche, le pincement fait apparaître des mouvements volontaires.

P. 80, faible, petit ; R. 30, large et profonde ; T. R. 38° ; T. Ax. dr. et g. 37°,5.

Soir. — Même état comateux. Chaleur générale, mais plus accusée au membre inférieur droit. Quand on pince ce membre, la malade le retire sans le soulever, tandis que, sous la même influence, elle soulève le membre inférieur gauche. Flaccidité des membres. P. 92 ; T. R. 38° ; T. Ax. dr. 37°, 5 ; g. 37°, 8 ; T. main droite et gauche, 37°, 5.

25 *mai*. — Coma profond, ronflement stertoreux, bouche entre ouverte ; pupilles contractées. Les joues et le menton ont une coloration légèrement vineuse ; le reste de la face est jaune. Quelques points ecchymotiques sur le front. — Tout le corps est chaud, et il ne

emble pas qu'il y ait de différence, à cet égard, entre les deux moitiés du corps.

Les *membres inférieurs* sont dans une résolution complète. — Lorsqu'on soulève le membre inférieur *droit* et qu'on l'abandonne à lui-même, il retombe comme une masse inerte. La chute est moins brusque à *gauche*, où le membre conserve la position demi-fléchie qu'on lui a donnée. Pas de signes de douleur ; cependant, si on pince le côté droit, la malade remue la jambe gauche où il y a encore quelques mouvements volontaires. Les mouvements réflexes existent encore des deux côtés.

Les *fesses* sont également rouges ; point violet sur la droite. Les battements du cœur sont faibles ; bruits lointains, normaux. P. 84 ; R. tranquille, 28 ; T. R. 37°, 6 ; T. Ax. dr. 37°, 2 ; g. 37°, 3 ; T. main droite 37° ; main gauche 36°, 8. — Lav. purgatif.

Soir. — La malade n'a pas été aussi rouge qu'hier. Elle avale avec peine sa tisane. Le côté droit est plus chaud. Mouvements réflexes persistants dans le membre inférieur droit, à peu près nuls dans le gauche, en revanche les mouvements volontaires sont des plus évidents. P. 88 ; R. 28, par moments assez bruyante ; T. R. 37°, 8 ; T. Ax. droite 37°, 5 ; gauche 37°, 4.

26 *mai.* — Face pourpre. Carus. Respiration stertoreuse, battements énergiques des carotides. Ce matin, la malade a rendu par la bouche, qui est entr'ouverte, une espèce de matière purulente. Elle avale encore un peu. Paupières closes, pupilles contractées. Partout la peau est chaude, colorée d'un rouge violacé et couverte de sueur, surtout à droite (côté paralysé).

Résolution des membres, moins absolue toutefois au membre inférieur gauche. Le pincement détermine des mouvements d'extension et de flexion dans les membres inférieurs. Le chatouillement fait soulever le membre gauche ; à droite il faut, pour en produire quelques-uns, recourir au pincement. On a beau pincer les membres supérieurs on n'obtient ni signe de douleur, ni mouvements réflexes.

Sur la *fesse doite*, petite *ecchymose ;* violacée ; recouverte d'un décollement épidermique ; le point violet, constaté hier était le dé-

but de cette ecchymose. — R. 38, régulière ; de temps en temps, ronflement nasal ; T. R. 39°, 3 ; T. Ax. droite et gauche 38°, 7.

Soir. — A une heure de l'après-midi, l'état était le même qu'à 10 heures du matin, la respiration à 28 ; mais, à 3 heures, la face est devenue plus rouge, la respiration a augmenté de fréquence, le râle laryngo-trachéal s'est montré. A cinq heures, la respiration est à 40, le pouls, irrégulier, à 96 ; les pincements les plus énergiques ne produisent plus aucun phénomène bien net à gauche, mais à droite, ils donnent lieu à des mouvements réflexes. T. R. 40° ; T. Ax. droite et gauche 39°, 6 ; même chose aux mains. — A l'exposition à l'air, le membre inférieur droit ne se refroidit pas plus vite que l'autre ; il est même certain, au bout de quelque temps, que le *mollet droit* s'est moins refroidi que le gauche ; même différence pour les avant-bras.

6 *heures.* — Pouls irrégulier, 120° ; R. 44 ; T. R. 40°, 6. La malade succombe quelques minutes plus tard.

AUTOPSIE *le* 28 *mai.* Rougeur très-vive du *péricrâne ;* au niveau du vertex, *ecchymose* de la dimension d'une pièce de deux francs. — Les *artères* de la base sont assez notablement athéromateuses, mais l'athérome ne s'étend sur aucune branche de troisième ordre. — A la surface de la *pie-mère*, deux plaques rouges, ecchymotiques, de la largeur d'une pièce de cinq francs.

Le *cervelet* paraît sain extérieurement. Le *quatrième ventricule* est rempli par du sang liquide, ayant envahi l'aqueduc de Sylvius, le *ventricule moyen* et un peu aussi le *ventricule latéral gauche.* La surface des deux ventricules latéraux présente un pointillé hémorrhagique très-étendu. A la coupe, on constate dans le *lobe gauche du cervelet un foyer hémorrhagique* irrégulier, siégeant dans le *corps rhomboïdal* qu'il déborde en dedans car il touche à l'amygdale. Ce foyer rempli par un caillot du volume d'un pois environ, paraît avoir refoulé légèrement l'amygdale de manière à comprimer indirectement le côté gauche du bulbe et de la protubérance. Dans le foyer on découvre de nombreux points d'*apoplexie capillaire* et, au microscope, un bel anévrysme. La substance blanche périphérique a une coloration jaune. Le lobe opposé du cervelet est sain, ainsi que

la protubérance ; ni l'un ni l'autre n'offrent d'anévrysme. Quelques vaisseaux sont un peu graisseux et, en général, leur gaine contient une grande quantité de noyaux.

Cœur. — Volume ordinaire, 350 gr. ; orifices sains. *Aorte* athéromateuse. — *Poumons* un peu congestionnés ; peut-être quelques points très-petits se précipitent-ils au fond de l'eau. — *Foie*, un peu hypérémié. — *Rate*, volume et consistance ordinaires. — *Reins* (200 gr.), sains. — Plusieurs petites ecchymoses de la muqueuse de l'*estomac*, au niveau de la grande courbure.

Ici encore, une heure après l'ictus hémorrhagique, nous voyons la température centrale descendre notablement, à 36°, 6 ; puis, cinq heures plus tard, remonter à 37°, 5, et osciller entre ce chiffre et 38° pendant trois

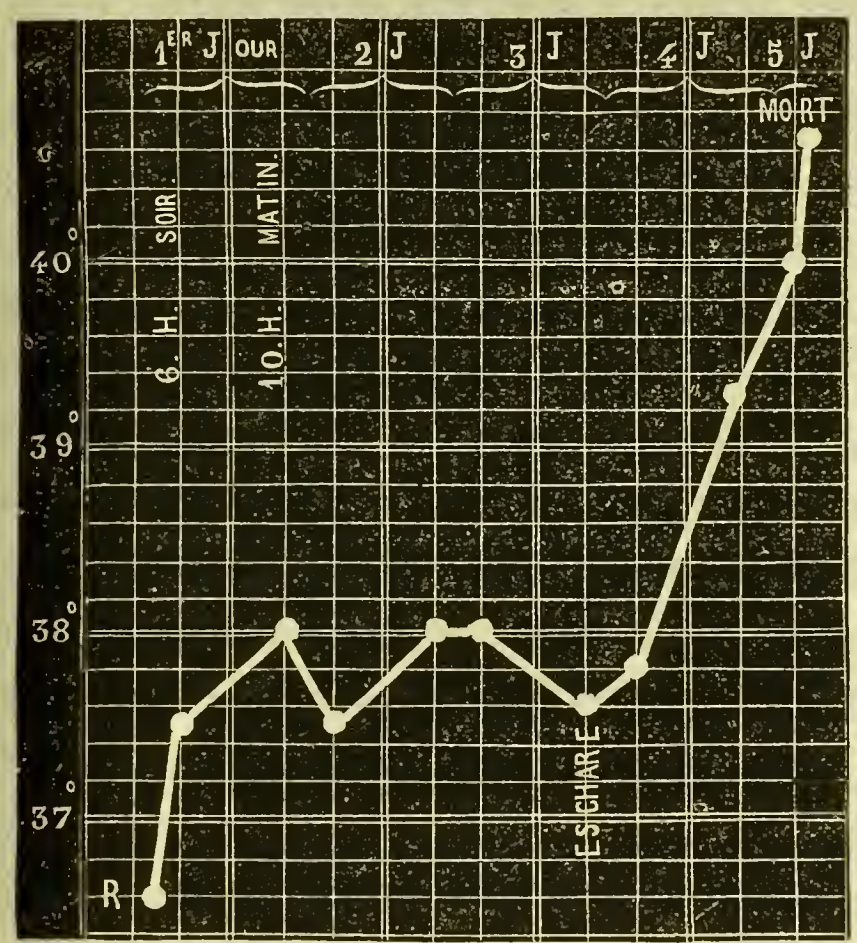

FIGURE 4. R. répond à T. R., température rectale.

jours et demi; enfin, s'élever dans les deux derniers jours jusqu'à 40°, 6 (fig. 4)

Chez une malade du nom de Pernot, âgée de 59 ans, la température prise sept heures après l'attaque était à 35°, 4 (*abaissement initial*); le soir et le lendemain à 38°, 8 et 38°, 6; le troisième, le quatrième et le cinquième jours, elle oscilla entre 38°, et 38°, 6 (*période stationnaire*); enfin, dans les deux derniers jours el le monta à 41°,6 (*période ascendante*).

Dans son travail, M. R. Lépine a consigné l'observation d'une malade (Bertat) chez laquelle la période stationnaire dura trois jours environ : la température varia entre 37°, 4 et 38°, 4 (fig. 5).

III. — PÉRIODE ASCENDANTE.

Après la période stationnaire que nous venons de décrire, nous avons vu dans les cas graves et qui doivent se terminer par la mort, la température centrale s'élever promptement. Les tracés 3, 4 et 5, que l'on pourrait considérer comme des types, sont très-instructifs à cet égard. Cette élévation de la température n'a pas échappé à tous les auteurs. D'après Trousseau, il existerait « dans les hémorrhagies cérébrales un peu considérables, un mouvement fébrile sur lequel les auteurs classiques insistent trop peu, et qui, commençant ordinairement vingt à vingt-quatre heures après le début des accidents, est à son summum les deuxième et troisième jours; le pouls est dur et prend de la fréquence; la peau est chaude et couverte de sueur; le visage est rouge, la respiration difficile (1). »

(1) *Clinique médicale*, t. II, p. 12, 2e édition.

Le fait général, mentionné dans ce passage, est exact, et nous en trouvons la confirmation dans l'immense majorité des observations que nous avons analysées.

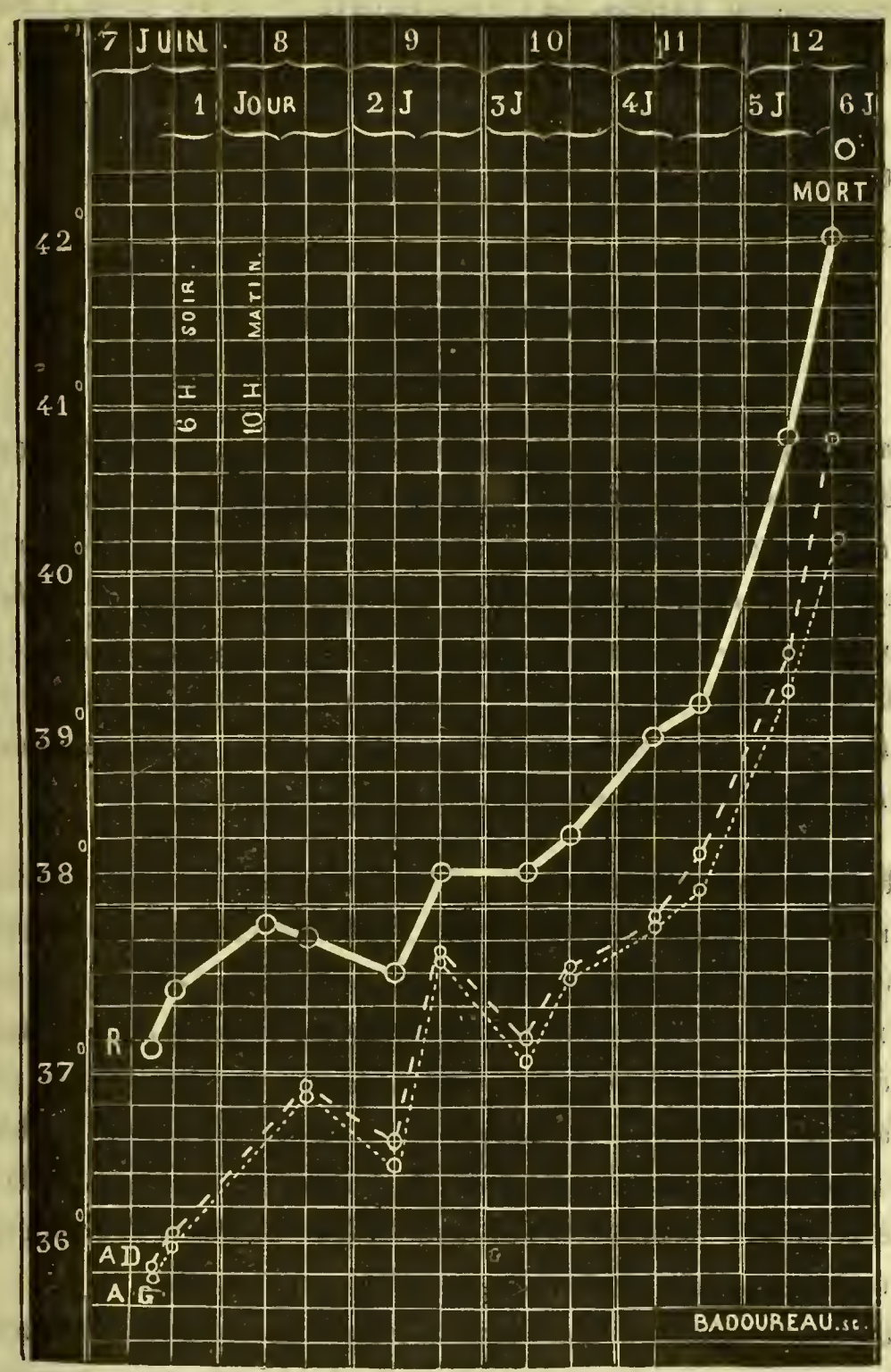

FIGURE V. R. température rectale. A. D. température axillaire droite. A. G. température axillaire gauche.

Les cas dans lesquels les trois périodes se rencontrent, concernent des malades qui ont vécu plusieurs jours

après l'attaque. Mais, quand la mort doit survenir en quelques heures, un jour ou deux au plus, il arrive d'ordinaire que la *période stationnaire* manque : sitôt après l'*abaissement initial*, la température s'élève progressivement sans le moindre arrêt. C'est, en effet, ce qu'on a vu d'une façon indubitable chez la malade de l'observation I (fig. 1); c'est aussi ce qu'on a noté dans le fait suivant.

OBSERVATION IV.

HÉMORRHAGIE CÉRÉBRALE. GOUTTE.

Hémiplégie ancienne à droite (1863). — *Attaque apoplectique en* 1868 *: ses symptômes; marche rapidement ascendante de la température. Mort en* 21 *heures. — Autopsie : Hémorrhagie cérébrale occupant le centre ovale droit et ayant perforé le ventricule. — Foyer considérable. — Anévrysmes miliaires. — Dégénération secondaire. — Goutte : dépôts d'urate de soude dans le genou et l'articulation métacarpo-phalangienne du pouce* (*côté anciennement paralysé*). (Obs. pers.)

Hubert, Joséphine Charlotte, 51 ans, domestique, née à Mortagne, admise à la Salpétrière le 29 mai 1866, est entrée une première fois dans le service de M. CHARCOT, le 20 mai 1867 (salle Saint-Alexandre, n° 15), pour une pleurodynie et des douleurs dans le côté droit. De plus elle présentait à droite une *hémiplégie* datant d'environ 5 ans et pour laquelle la malade est entrée à l'hôpital Lariboisière, service de M. Pidoux. Embarras de la parole, la malade prononce la plupart des mots d'une manière indistincte, de sorte qu'on ne peut la comprendre. Elle sort le 5 août.

Le 9 *août* 1868, *à* 8 *heures du soir*, elle est prise subitement d'une *attaque apoplectique* : chute, perte de connaissance, convulsions. Apportée immédiatement à l'infirmerie, elle offrait alors l'état suivant : P. 120 ; R. 32 ; T. R. 37°6. La tête est inclinée sur l'épaule gauche. La face est déviée à droite; les globes oculaires

sont dirigés en haut, très-fortement à droite ; les pupilles, égales, ont des dimensions normales. Légère roideur du cou. Roideur dans les coudes et dans les doigts, qui s'ouvrent assez facilement à gauche, difficilement à droite en raison, sans doute, de la contracture ancienne (*hémiplégie à droite*). Tandis, que l'avant-bras gauche est fléchi sur le bras, le droit est dans l'extension.

Les membres inférieurs sont dans l'extension ; roideur prononcée des genoux. Le chatouillement de la plante des pieds produit des mouvements réflexes, assez forts à gauche, légers à droite.

A ce moment de l'examen apparaissent des mouvements *tétaniformes*, tantôt seulement dans la main et le bras droit, tantôt dans les deux bras ; alors les coudes deviennent rigides, les doigts se fléchissent énergiquement ; puis la respiration devient stertoreuse. Cetteatt aque a duré une ou deux minutes, et, après un court répit, éclate une nouvelle attaque.

8 *heures* 35 *m.* — Les paupières sont entr'ouvertes, la gauche plus largement que la droite ; la pupille gauche est dilatée, l'autre normale ; le chatouillement du bord palpébral détermine des mouvements réflexes assez intenses à gauche, à peu près nuls à droite. Déviation conjuguée des globes oculaires vers la droite, secousses rapides, tétaniformes, dans la main et le bras droits s'accompagnant d'une rigidité très forte dans les coudes, laquelle disparaît sitôt que la respiration devient stertoreuse. Les lèvres sont closes. Dans une nouvelle crise, l'avant-bras droit se fléchit plus que de coutume sur le bras et cette flexion rigide est suivie de *secousses tétaniformes* ; en même temps la roideur s'accroît dans l'articulation huméro-cubitale gauche. A chacune de ces crises qui persistent environ une minute succède une résolution complète à gauche.

A ces phénomènes s'en ajoutent d'autres dans une nouvelle attaque : la face est froide, couverte de sueurs visqueuses ; par la commissure labiale gauche, il s'écoule de la salive en abondance ; *vomissements* alimentaires.

Dans les intervalles des attaques, qui se suivent toujours de très près, la respiration est bruyante. Parfois, mouvements spontanés

dans la jambe droite; lorsqu'on la pince, elle se fléchit et aussitôt y apparaissent des mouvements tétaniques. Sans être flasque complétement, le bras gauche est moins rigide que tout-à-l'heure; les membres inférieurs sont roides comme une barre. Les genoux sont très-froids et également roides.

9 *heures.* P. 112; respiration très-irrégulière, convulsive, incomptable à cause de ses variations; T.-R. 38. Mouvements lents et alternatifs de flexion des jambes sur les cuisses et des cuisses sur le bassin, suivis de secousses tétaniformes mais uniquement dans le bras et la main du côté droit. Même état de la face et des yeux; roideur très-forte du cou. Par instant, contractions assez marquées des muscles de l'abdomen. Les attaques sont si rapprochées, qu'elles s'imbriquent pour ainsi dire. Le pincement, le chatouillement, suscitent dans les membres inférieurs des mouvements réflexes se manifestant plus vite à gauche qu'à droite; la rigidité est on ne peut plus prononcée à la jambe gauche.

10 *heures.* Pouls régulier à 120; T.-R. 38°, 2. Les crises convulsives continuent avec les mêmes caractères. Les paupières, assez largement entr'ouvertes à gauche, le sont à peine à droite. Les pupilles sont inégales; la gauche est dilatée. Même direction des yeux. *Nystagmus.* L'attitude de la tête n'a pas changé; roideur du cou.

Rigidité très-accentuée de l'épaule et du coude à droite; les doigts sont énergiquement fléchis dans la paume de la main (hémiplégie ancienne?) — Roideur nette, mais médiocrement prononcée, de l'épaule et du coude gauches. La malade sent quand on la pince (à droite et à gauche) et alors, elle remue le bras droit. Les membres supérieurs sont également frais.

Chaleur et sueurs abondantes, visqueuses à la face et sur la poitrine; ventre froid. Les deux membres inférieurs sont dans l'extension et rigides, le droit plus que l'autre. Par le pincement, mouvement de flexion du membre excité se montrant aussi promptement des deux côtés. La jambe droite est chaude, la gauche froide.

La respiration, surtout diaphragmatique, est toujours très irrégulière : on note tantôt des arrêts, tantôt des inspirations répétées.

Depuis le début les mâchoires sont contractées; la malade, après des efforts assez considérables, rejette des mucosités.

Onze heures. — P. 148 ; T. R. 38°. Résolution du bras et de la jambe gauches; moins de rigidité à droite. Les membres du côté droit sont toujours un peu chauds; ceux de gauche froids.

Minuit. — P. 162, régulier ; T. R. 39°. La rigidité a reparu des deux côtés, plus forte que précédemment et encore plus marquée à droite. Parfois encore, quelques mouvements convulsifs dans le bras droit, spontanés ou provoqués; ainsi lorsqu'on soulève le bras droit et qu'on l'abandonne ensuite à lui-même, il survient des mouvements tétaniformes. Les autres phénomènes ne diffèrent pas sensiblement de ce qu'ils étaient tout à l'heure.

10 *août.* — 1 heure du matin, T. R. 40°. — 2 heures, T. R. 40°, 6. — 6 heures, T. R. 40°. — 8 heures, T. R. 40°. — 10 heures, T. R. 40°,8.

10 *heures* 1/2. — Coma absolu; face pâle. La malade fume la pipe; la moitié gauche des lèvres s'entr'ouvre, la gauche reste close; c'est surtout la joue gauche qui paraît s'enfler. Les yeux sont fermés; si l'on écarte les paupières, on aperçoit les *globes oculaires* fortement *dirigés* en haut et du côté *droit; nystagmus* très-marqué; pupilles égales, contractées. — Décubitus latéral gauche; la face est tournée aussi vers la gauche. Pas de rigidité du cou. — La respiration, en général précipitée, s'accélère par moments ; dans d'autres, elle devient plus précipitée; le râle laryngo-trachéal augmente et la malade s'efforce de tousser, mais sans résultat.

Membre supérieur droit. Il est fléchi au niveau du coude, la main reposant sur la région hépatique. Quand on cherche à étendre le bras, on éprouve une résistance très-marquée et lorsqu'on abandonne l'avant-bras, il reprend sa position primitive comme par un mouvement de ressort. Veut-on étendre forcément l'avant-bras, il s'y manifeste sur-le-champ une sorte de mouvement tétanique. — Le pouce est fléchi dans la paume de la main et recouvert par les doigts (attitude vraisemblablement due à l'hémiplégie ancienne). Les tentatives d'extension donnent également naissance à des mouvements tétaniques. La main droite est plus froide que la gauche.

(Depuis une demi-heure la malade est exposée à l'air.) Si l'on pince l'avant-bras droit, on observe tout-à-coup une exagération des mouvements de flexion, assez forts, pour mettre l'avant-bras à angle aigu avec le bras. En outre, la flexion des doigts s'exagère et il survient, dans la main et les doigts, de petites secousses tétaniques qui se prolongent quelque temps après l'excitation. Pendant le pincement, la respiration s'accélère et la malade exécute des mouvements qui semblent indiquer qu'elle a quelque conscience.

Membre supérieur gauche. — Flaccidité dans toutes les jointures. Soulevé, le membre tombe inerte. Pince-t-on le dos de l'avant-bras gauche, la malade sent, car on remarque un léger mouvement de reptation du bras gauche et surtout on note une exagération de la flexion de l'avant-bras droit. Simultanément la jambe droite opère aussi quelques mouvements.

Membre inférieur droit. — Rigidité complète avec extension dans l'articulation du genou, de sorte que la flexion est impossible ; rigidité dans la hanche telle que l'on soulève le bassin quand on essaie de fléchir la cuisse. Ce phénomène, — *rigidité*, — tient peut-être en partie à l'hémiplégie ancienne parce qu'il y a des craquements dans le genou. C'est à elle que l'on doit encore rattacher le *varus équin*. Le chatouillement de la plante du pied n'occasionne de mouvements réflexes que dans le pied et les orteils. Le pincement que la malade paraît sentir cause des mouvements réflexes qui gagnent la jambe et ont un caractère tétanique.

Membre inférieur gauche. — Toutes les articulations sont flasques. Levé, le membre retombe comme une masse. Le chatouillement de la région plantaire donne lieu à des mouvements réflexes qui s'étendent à toute la jambe ; par le pincement, mouvements analogues.

Les deux genoux sont froids, le gauche plus que le droit. La plupart des places où l'on a fait des pincements sont marquées par de petites *ecchymoses. Rien aux fesses.* La malade a uriné. Lorsqu'on la redresse sur son lit, elle se laisse aller.

11 *heures.* P. 108 ; — T. R. 41°. — Même chose à *midi.*

1 *heure.* P. 108-112; T. R. 41°, 4.— 3 *heures.* P. 124 ; T. R.

41°, 8 La tête est fortement penchée sur l'épaule gauche ; la face très-pâle, la malade est inondée de sueurs. Coma absolu. — Mort à cinq heures du soir. Une demi-heure après, résolution générale ; T. R. 42°, 6.

Autopsie *le* 12 *août*. Le *péricrâne* est très-épais et la moitié *gauche* de sa face interne est parsemée de petites *plaques ecchymotiques*. Dans l'épaisseur du *périoste*, au-dessus de l'insertion du temporal, *épanchement de sang* ayant les dimensions d'une pièce de cinq francs. En plus de ces taches, limitées à peu près exclusivement au côté gauche, on note une rougeur violacée générale des tissus, remarquable surtout quand on la compare à la pâleur des tissus du côté opposé.

Les *os du crâne* sont peu durs. L'aspect des *méninges* est uniforme. Les *sinus* n'offrent rien de spécial. L'*encéphale* enlevé (1120 gr.) on voit un peu de sang sous la tente du cervelet et des ecchymoses à la surface de cet organe, sur l'hémisphère cérébral gauche, au niveau du chiasma des nerfs optiques et dans la scissure de Sylvius du côté gauche. Les *artères de la base* sont indurées et marquées de points athéromateux. On trouve du sang dans *tous les ventricules*. L'hemisphère cérébral droit pèse 60 gr. de plus que le gauche.

Hémisphère droit. Il est le siége d'un vaste *épanchement* s'étendant surtout dans le centre ovale, distendant la couche optique et le corps strié qui est séparé dans ses deux tiers antérieurs, et ayant perforé le ventricule au niveau de la pointe du corps strié. Le sang faisant irruption par cet orifice s'est peu à peu répandu dans le ventricule latéral droit, dans le gauche, etc. Une fois les caillots enlevés, les parois du foyer apparaissent déchiquetées, filamenteuses et, à l'œil nu, on découvre, appendus aux vaisseaux, un certain nombre d'*anévrysmes miliaires* dont plusieurs sont environnés d'un caillot. — Extérieurement les circonvolutions, aussi bien à droite qu'à gauche, ne présentent pas d'anévrysmes.

Hémisphère gauche. — On trouve dans le corps strié et confinant au lobule de l'insula, un *foyer ocreux ancien*. Le foyer s'étend jusqu'au voisinage de la troisième circonvolution laquelle est à

peine lésée. La substance grise du lobule de l'insula est intacte.

Pas d'anévrysmes dans la *protubérance* qui est symétrique, ni dans le centre rhomboïdal. *Dégénération grise de la pyramide antérieure gauche.*

Thorax. Le *larynx*, etc., les *poumons* sont sains; injection peu prononcée d'ailleurs de la muqueuse des grosses bronches. Légères adhérences au sommet du poumon droit. — Le cœur lavé et débarrassé du péricarde pèse 450 gr.; sauf un peu d'épaississement des valvules aortiques, les orifices et les valvules sont normaux. Les parois du cœur sont pâles et médiocrement graisseuses. A la pointe, le tissu musculaire est transformé en une espèce de cicatrice fibreuse.

Abdomen. Estomac, pancréas, rien. *Foie,* 1010 gr.*; calculs biliaires.* Les canaux biliaires sont teints assez fortement en jaune. — *Rate*, 160 grammes, tissu noirâtre et mou. — Les *reins* pèsent, le droit 90 grammes, le gauche 100 ; tous les deux paraissent sains au premier abord ; mais examinés avec soin, on y découvre de petites traînées blanchâtres sous forme de filaments, principalement dans la substance tubuleuse. Ces filaments blanchâtres sont composés d'*urate de soude.* — *Vessie*, *utérus*, etc., naturels.

Articulations du membre inférieur droit. — Dans le genou on trouve une synovie sanguinolente, des *stalactites* osseuses et des bourrelets sur les condyles. De plus, il existe sur la moitié inférieure des condyles, des *dépôts blancs*, plus considérables sur le condyle externe qui en présente un autre sur son bord externe. A la face interne de la *rotule* on aperçoit, outre de petites taches blanches, disséminées, une traînée ayant plus d'un centimètre de long, et deux millimètres de large. Cette traînée blanche (*urate de soude*) est située vers le bord externe. A l'extrémité inférieure du *premier métatarsien*, sur le condyle qui s'articule avec la première phalange du gros orteil droit, se voit un *dépôt blanc* saillant, ayant deux millimètres environ dans tous les sens,

Toutes ces taches et tous ces dépôts, examinés au microscope, ont paru formés d'URATE DE SOUDE. La préparation ayant été traitée ensuite par l'acide acétique, on a vu se former, sous le champ du microscope, de beaux cristaux d'*acide urique*.

Les *articulations* correspondantes du membre inférieur *gauche*, étudiées à leur tour, n'ont présenté aucun dépôt, aucune tache d'urate de soude.

Bien que la température ait été prise, chez cette malade, un quart d'heure à peine après le début, nous n'avons pas constaté l'abaissement initial de la température : elle était au degré physiologique. Mais, de même que chez les malades des observations I, III..., etc., nous voyons la température augmenter avec rapidité puisque, en vingt et une heures, elle monte de 37°,6 à 42°,6 (fig. 6).

Tout d'abord, il était assez difficile dans ce cas de se rendre exactement compte du siége de la lésion, en raison de l'existence d'une ancienne hémiplégie affectant le côté droit et sur laquelle nous n'avions malheureusement pas de renseignements. Toutefois, la *déviation conjuguée* des yeux vers la droite, l'apparition de la contracture dans les membres du côté gauche, faisaient croire à une hémorrhagie de l'hémisphère droit.

Il est un point de l'histoire de cette malade qui mérite d'être relevé bien qu'il nous écarte quelque peu du sujet spécial que nous avons en vue : c'est l'existence sur plusieurs articulations du côté paralysé de *dépôts d'urate de soude* et d'une arthrite assez grave du genou correspondant (synovie sanguinolente, stalactites et bourrelets osseux, etc.).

Faut-il ranger ces altérations dans la catégorie des lésions trophiques consécutives aux maladies des centres nerveux ? Cela nous semble admissible en vertu : 1° de

l'affection du genou; 2° de la localisation des dépôts d'urate de soude dans les articulations du côté paralysé.

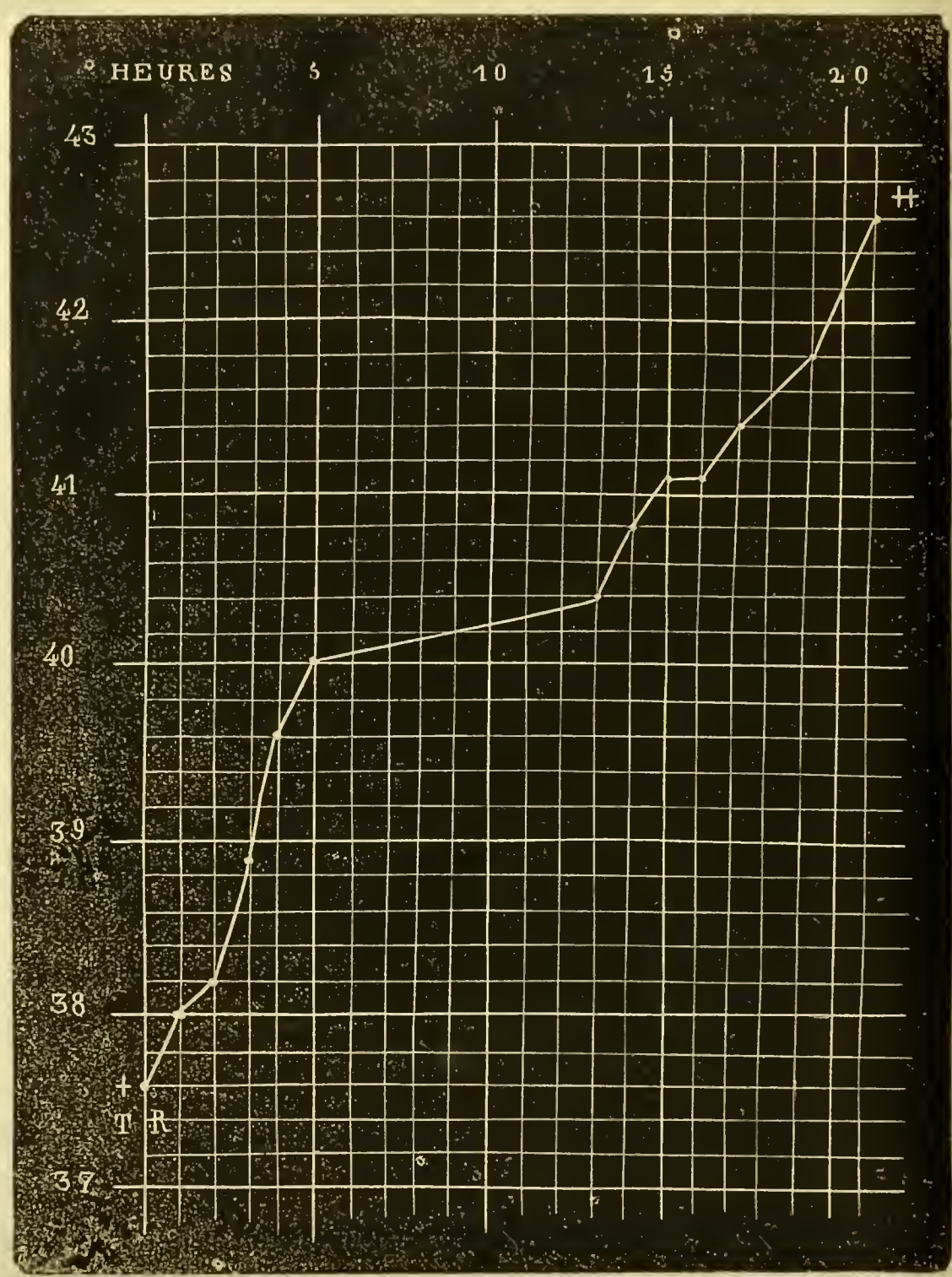

FIGURE VI. + température après l'attaque. ⊕ température 21 heures après l'attaque, une demi-heure après la mort.

Mais, en l'absence de détails sur les antécédents nous ignorons si la goutte est ou non antérieure à la première

attaque apoplectique. Toutefois, l'absence de lésions goutteuses du côté sain nous autorise, dans une certaine mesure, à supposer que la paralysie a exercé une action sur la production de ces lésions.

Il nous paraît convenable de rappeler sommairement, à ce propos, les troubles trophiques consécutifs aux lésions que nous étudions, bien qu'elles soient pour la plupart communes à l'hémorrhagie et au ramollissement. Tantôt ces troubles apparaissent à la longue, tantôt ils se manifestent quelques heures ou quelques jours après l'apoplexie.

Dans le premier groupe, auquel appartiennent sans doute les lésions goutteuses observées chez la dernière malade, se rangent les altérations des jointures décrites avec le plus grand soin par M. Charcot, sous le nom d'*arthropathies des hémiplégiques* (1).

Quant aux troubles trophiques récents, c'est-à-dire survenant peu après l'ictus hémorrhagique, ce sont surtout des *eschares* occupant la fesse du côté paralysé, des *ecchymoses*, des *vésicules*, des *bulles*, etc., se montrant aussi et exclusivement sur les parties paralysées.

L'une de nos observations prouve sans conteste l'importance qu'il faut attacher à ces lésions : c'est l'observation I, dans laquelle nous avons constaté A DROITE *des phlyctènes de la grosseur d'un œuf de poule, à l'extrémité antérieure des trois derniers métatarsiens et une excoriation ayant dénudé le derme dans une largeur égale à une pièce de deux francs le long du cinquième métatarsien* GAUCHE. L'ap-

(1) *Mouvement médical*, 1870, pages 277, 291, 302, 315, 325, 337, 350.

parition de ces phlyctènes *des deux côtés*, jointe aux phénomènes concomittants que présentait la malade, phénomènes sur lesquels nous avons insisté, annonçait que la lésion cérébrale n'était pas unique et circonscrite, et que tous les membres participaient plus ou moins à la paralysie. L'autopsie, il est bon de s'en souvenir, vint justifier cette présomption, en montrant que le sang avait fait irruption dans l'hémisphère droit, et que la protubérance elle-même était le siége d'un foyer hémorrhagique.

Malgré l'intérêt qui s'attache à ces troubles trophiques, nous devons revenir à l'examen des phénomènes thermométriques. Voici encore quelques faits où la période ascendante a été régulière.

— Duparge, 76 ans, fut prise le 20 février 1868, à 7 heures et demie du matin, d'une attaque apoplectique. A 9 heures, la température était à 37°, le lendemain à 38° et 37°,6 et, 60 heures après le début, elle s'élevait à 40°,2. Il s'agissait là d'une *hémorrhagie* ayant son point de départ dans le *corps opto-strié droit*, sans perforation ventriculaire.

— Berthélemi, 69 ans, avait, trois heures après l'attaque, une température de 37°,8; les jours suivants la température monte progressivement et atteint en cinq jours 40°,6.

— Chez Hénon, âgée de 58 ans, six heures après l'attaque, la température était à 37°,8, et, en deux jours et demi, elle arrivait à 40° (huit heures avant la mort).

La période ascendante, dans les cas que nous venons d'énumérer, a été régulière. Or, il n'en est pas toujours ainsi. Nous avons déjà cité un fait dans lequel il y a eu,

dans la courbe thermique, une sorte d'hésitation temporaire : nous voulons parler de l'observation II (fig. 2, page 18). Dans l'observation de Lemoine, nous trouvons également une anomalie, en apparence du moins, car plus loin nous essayerons de l'expliquer.

OBSERVATION V.

DOUBLE HÉMORRHAGIE CÉRÉBRALE.

Attaque apoplectique. — Température prise pour la première fois deux heures après l'attaque, puis suivie régulièrement. — Etat du malade à l'entrée. — Contracture. Hémiplégie à droite. — Déviation des yeux à gauche. — Elévation de la température (37° *à* 39°,8). — *Abaissement de la température* (39°,8 *à* 38°,2) *et simultanément, contracture à gauche, déviation des yeux à droite. — Elévation de la température* (38°, 2 *à* 42°). — *Mort. — Etat de la rigidité cadavérique.*

Autopsie. — Hémorrhagie ayant son point de départ dans la couche optique gauche. — Perforation ventriculaire. — Propagation du sang dans le ventricule moyen et dans le ventricule latéral droit. — Hémorrhagie du corps strié droit. — Anévrysmes miliaires. (Obs. pers.)

Lemoine Pierre, 64 ans, ancien employé à la halle, est entré le 30 novembre 1869 à l'hôpital Saint-Louis, salle Saint-Jean, n° 52 (service de M. HARDY). Avant de décrire l'état du malade à ce moment, nous allons consigner les *renseignements* qui nous ont été *communiqués par son fils aîné.*

Depuis longtemps L... hypochondriaque, apathique, disposé à la somnolence, répugne à toute espèce d'exercice. A tort ou à raison ces phénomènes sont mis sur le compte de l'onanisme; L... a perdu sa femme il y a cinq ans. Après le repas, la face se congestionne; dyspnée en montant les escaliers; expectoration abondante; jamais de bronchite sérieuse: parfois, douleurs dans les jointures et en particulier dans l'épaule droite. Pas d'œdème des pieds ni des mains.

L... a fait de fréquents *excès de boisson:* toutefois depuis un an ou deux il est devenu relativement plus sobre. Il a eu quatre enfants. Sa *mère* paraît avoir succombé à un cancer du sein. — Nul détail sur son père. — Ses deux frères seraient morts des suites de l'alcoolisme.

20 *novembre*. En quittant, le matin, le domicile de son fils, L... était bien portant. Vers midi, il a eu une *attaque apoplectique*. Actuellement, — une heure et demie, — il présente les symptômes suivants :

Paupières à demi ouvertes des deux côtés, arc sénile très marqué ; *globes oculaires* manifestement *tournés à gauche*. La titillation des bords palpébraux ne détermine à droite aucun mouvement d'occlusion tandis qu'à gauche ce mouvement est très net. Pupilles contractées, bien que le malade soit dans l'obscurité; la gauche est plus petite que la droite. Face légèrement déviée vers la gauche. Pommettes et lobule du nez couperosés à un haut degré. — Le nez est froid, les joues fraiches, les oreilles et surtout le front sont chauds. — Le sillon naso-labial droit est effacé, la bouche uniformément entr'ouverte, laisse couler la salive par la commissure labiale droite.

Membre supérieur droit. Il est allongé sur le côté du tronc; soulevé, il retombe inerte. Rigidité très-marquée à l'épaule où elle s'oppose à l'élévation complète du bras et au coude où elle prédomine dans le sens de la flexion. Poignet flasque. Roideur des doigts qui sont à demi-fléchis. La sensibilité à la douleur paraît conservée, car si l'on pince la main on voit le membre s'éloigner par une sorte de mouvement de reptation.

M. inférieur droit. Il est dans l'extension complète et aussi rigide que possible. La sensibilité à la douleur persiste : lorsqu'on pince le mollet, on note un très léger frémissement de la cuisse droite et un mouvement de flexion de la jambe gauche, enfin une altération de la physionomie; par le chatouillement on ne suscite aucun mouvement.

Membres supérieur et inférieur gauches. Mouvements et sensibilité intacts; pas la moindre trace de roideur.

Les mains sont aussi froides l'une que l'autre; de plus, la droite

est cyanosée. Le pied droit est un peu violacé, plus froid que le gauche; même différence entre les mollets; genoux et cuisses également frais. — Pas de convulsions pour l'instant. — Miction involontaire. — Pouls régulier, assez petit, à 64 ; respiration stertoreuse, à 36°; température rectale, 37°. — Lavement avec huile de ricin et huile de croton, une goutte ; sinapismes,

4 *heures.* P. 62; R. 40 ; T. R. 37°, 4. Pas de changement notable. — 6 *heures* : P. 76 ; R. 48; T. R. 38°, 3. — 11 *heures* : P. 96 ; R. 48; T. R. 38°,9.

21 *novembre à six heures du matin.* T. R. 39°, 8.

9 *heures.* P. 112; R. 56; T. R. 38°, 8. La face vultueuse, couverte de sueur surtout à droite, est manifestement tournée vers la droite. Les paupières sont closes; quand on les écarte on voit les globes oculaires immobiles, *dirigés tous les deux vers la droite ;* puis, au bout de quelques secondes, il sont animés de petites oscillations latérales (nystagmus). Les pupilles sont contractées, égales et ne semblent pas contractiles. Soulève-t-on la tête du malade, celui-ci entr'ouvre les paupières, au même degré des deux côtés, et regarde un peu à gauche. Sitôt qu'il est tranquille, les yeux se reportent à droite et ensuite les paupières se ferment. Les lèvres sont distantes l'une de l'autre d'un demi-centimètre à peine. Déglutition à peu près impossible.

Membre supérieur droit. La roideur, encore assez prononcée dans l'épaule, l'est évidemment moins qu'hier; le coude et le poignet sont flasques ; les doigts, à demi-fléchis, s'étendent avec plus de facilité qu'hier. — Le *membre inférieur droit* présente moins de roideur.

Membre supérieur gauche. Roideur médiocre dans l'épaule; rigidité du coude : l'avant-bras, à demi-fléchi sur le bras, ne peut être tout à fait étendu. Les doigts, dans la flexion, sont très-difficiles à allonger. Le malade exécute avec ce membre quelques mouvements sous l'influence des excitations. — Rien de bien notable dans le *membre inférieur gauche.*

11 *heures. Erythème* des deux fesses, un peu plus accusé sur la droite. Incontinence d'urine. Pas de selles (lavement simple).

Dyspnée plus intense. Râle laryngo-trachéal. P. 88; R. 56; T. R. 38°, 4.

1 *heure du soir*. Même état comateux. La roideur est à peine marquée dans le membre inférieur droit. Le pincement détermine quelques mouvements des orteils, ce qui n'avait pas lieu hier ni ce matin. — P. 86; R. 52; T. R. 38°, 4. Pas de garde-robes; lavement avec chlorure de sodium.

3 *heures*. P. 98; R. 52; T. R. 38°, 2. (Le thermomètre est resté dans le rectum plus de cinq minutes). La face est moins chaude et la sueur y est moins abondante.

6 *heures*. Face fraîche, *les yeux sont dirigés directement en avant;* pupilles égales, contractiles; pas de nystagmus. Flaccidité complète des membres inférieurs, du membre supérieur droit, de l'épaule et du poignet gauches; *contracture toujours assez marquée au coude gauche*. — Pas de différence sensible à la main, de la température des membres. — P. 100, petit; R. 56; T. R. 39°,2.

11 *heures*. (35 heures après l'attaque). P. 127; R. 60; T. R. 39°, 9.

29 *novembre*, 9 heures du matin. Résolution absolue des membres. Les mains sont chaudes, bleues, cyanosées, la droite un peu plus que la gauche. Pupilles égales, dilatées. T. R. 41°, 8.

6 *heures*. Le malade vient de mourir à l'instant. T. R. 42°. Pupilles encore plus larges que tout à l'heure. Nulle trace de roideur. Les membres du côté droit sont plus chauds que ceux du côté gauche.

11 *heures*. Le cadavre, encore dans le lit, est décoloré, un peu jaunâtre. T. R. 41°. Pas de rigidité. Même différence pour la chaleur des membres.

1 *heure de l'après-midi*. *A gauche*, *la rigidité*, assez forte à l'épaule, l'est moins au coude; poignet flasque; les doigts tendent à se fléchir; rigidité très-prononcée des trois principales jointures du membre inférieur. A *droite*, flacidité du membre supérieur; rigidité du membre inférieur, mais moindre qu'à gauche.

3 *heures du soir*. A *gauche*, rigidité de l'épaule, roideur du coude. A *droite*, rigidité de l'épaule, très-légère roideur du coude; poi-

guet, doigts flasques ; le membre inférieur est rigide, mais à un moindre degré que le gauche. Cou rigide.

7 *heures*. Pour le membre supérieur la rigidité est maintenant un peu plus prononcée à droite qu'à gauche. A part un peu moins de roideur dans le genou droit, la rigidité cadavérique est la même aux membres inférieurs. La rigidité du cou a diminué.

23 *novembre*, 10 heures du matin. La rigidité est très-prononcée et également aux membres supérieurs et inférieurs. A *midi*, après l'autopsie, la rigidité est moins prononcée à droite qu'à gauche. Il a été impossible de suivre plus loin les phénomènes cadavériques.

AUTOPSIE *le* 23 *novembre*, à 10 heures. — *Tête*. Le *cuir chevelu* épais, très-adhérent aux os, présente, à sa face interne et au niveau de l'occiput, quelques *ecchymoses* répandues des deux côtés d'une façon uniforme. Les *os* sont normaux. Les veines de la *dure-mère* sont gorgées de sang, surtout à gauche. La portion de cette membrane qui tapisse la fosse sphénoïdale est plus vasculaire que d'habitude, en particulier à gauche. Pas de caillots dans les sinus. Quand on soulève la base du cerveau, après l'incision de la tunique fibreuse, il s'écoule une certaine quantité de sang noir ; on en trouve aussi entre le cerveau et le cervelet. La *pie-mère* qui recouvre la partie postérieure des hémisphères cérébelleux est infiltrée de sang. Les *artères* vertébrales, le tronc basilaire, les artères cérébelleuses, cérébrales postérieures, offrent çà et là quelques dépôts athéromateux peu saillants et laissant leur souplesse aux vaisseaux. Les communicantes postérieures, peu volumineuses, sont saines. Il y a enfin quelques dépôts athéromateux sur les artères sylviennes, leurs branches et la cérébrale antérieure. Les veines de la pie-mère sont distendues par le sang. Epanchement sanguin autour du chiasma.

Les hémisphères sont volumineux, le gauche plus que le droit. Au palper on sent une fluctuation évidente. En déplaçant le cerveau on voit sourdre du sang vers l'extrémité interne de la scissure de sylvius gauche. Lorsqu'on détache l'un de l'autre les hémisphères, on découvre le ventricule moyen gorgé de sang mi-fluide, mi-coagulé.

Hémisphère gauche. — Le ventricule latéral est rempli par du

sang liquide et par un énorme caillot noir. Le sang enlevé, on constate que la *couche optique est en majeure partie détruite;* ce qui en reste est déchiqueté en certains points et disséqué en d'autres endroits. La *bandelette optique*, dans ses deux tiers postérieurs, est séparée des parties voisines. En faisant tomber un filet d'eau sur le foyer, on voit flotter des lambeaux formés de détritus cérébral et de vaisseaux. Toute la paroi ventriculaire est imbibée de sang rougeâtre, à demi-ramollie. — La pie-mère s'enlève sans difficulté. — *Anévrysmes miliaires* d'un rouge brun, sur les circonvolutions occipitales, sur le lobule de l'insula et sur des coupes de l'hémisphère, surtout vers l'origine des cornes postérieures.

Hémisphère droit. — Sang fluide distendant le ventricule latéral. La pie-mère se détache sans peine, *foyer hémmorrhagique récent* de la grosseur d'une amande dans le *corps strié.*

Lorsque nous avons séparé les pédoncules cérébraux de la protubérance, il est sorti du sang par l'aqueduc de Sylvius. Pas de sang dans le *quatrième ventricule.* Point d'anévrysmes ni dans la *protubérance*, ni dans le *bulbe.* —*Hémisphère cérébelleux* droit, sain. Le *corps rhomboïdal* gauche est occupé par un *foyer jaunâtre,* anfractueux, comme cloisonné (infiltration celluleuse.)

Thorax. — Le *poumon droit* est notablement *congestionné* dans toute sa hauteur, mais principalement en bas. Pas d'hépatisation. — Le *poumon gauche* est moins congestionné que l'autre et seulement dans son lobe inférieur.—Le *péricarde*, entouré de graisse, ne renferme pas sérosité. — Surcharge graisseuse médiocre du *cœur.* Le ventricule droit contient une grande quantité de sang liquide ou coagulé. Caillot noir dans l'oreillette correspondante. Le ventricule gauche, globuleux, a environ deux centimètres d'épaisseur ; il renferme un peu de sang fluide. La valvule mitrale est souple malgré la présence de quelques dépôts athéromateux qui la rendent opaque. Valvules aortiques saines. — Taches athéromateuses rares sur l'aorte thoracique, plus nombreuses sur la portion abdominale; plaques calcaires à sa bifurcation et sur l'iliaque primitive droite.

Abdomen. Muqueuse de l'*estomac,* jaunâtre en quelques points, comme imbibée de bile; quelques arborisations. *Rate*, normale,

à part quelques opacités de sa capsule. — *Foie*, sain ; pas de calculs. — Les *reins*, entourés de graisse, sont normaux. — *Vessie*, rien. — Deux incisions assez profondes pratiquées sur les *fesses* n'ont pas fait découvrir d'ecchymose.

Si, nous conformant aux pratiques habituelles, nous avions pris simplement la température le matin et le soir, nous aurions eu un tracé parfaitement ascensionel : 37° ; 38°, 3 ; 38°, 8 ; 39°, 2 ; 42°. Or, une exploration plus attentive, plus minutieuse si l'on préfère, nous fit découvrir des phénomènes cliniques très-intéressantes.

Quels étaient, en effet, les symptômes principaux au début? Une déviation manifeste des globes oculaires *vers la gauche*, une *paralysie* avec *contracture* des membres du *côté droit*. Ces symptômes, indices incontestables d'une lésion de l'hémisphère gauche du cerveau, persistent sans changement notable, jusqu'à la vingt-et-unième heure, époque où le tableau clinique subit un changement remarquable : la *température tombe* de 39°, 8 à 38°, 8 et même à 38°, 2 ; les *yeux se dévient à droite;* le *membre supérieur gauche* est envahi par la *contracture*. L'ensemble de ces nouveaux symptômes nous apprenait ou bien que le sang avait fait irruption dans le ventricule latéral droit, ou bien qu'il se faisait un foyer hémorrhagique dans l'hémisphère droit.

Nous n'avons pas besoin de faire ressortir la valeur de la *déviation conjuguée des yeux* : ce symptôme, signalé d'une manière plus ou moins vague par les auteurs, a été sérieusement étudié dans ces dernières années, par MM. Vulpian, Charcot et Prévost. Ce dernier a publié

sur ce sujet un travail très-important (1) basé : 1° sur un grand nombre d'observations recueillies à la Salpêtrière; 2°, sur une série d'expériences instituées chez les

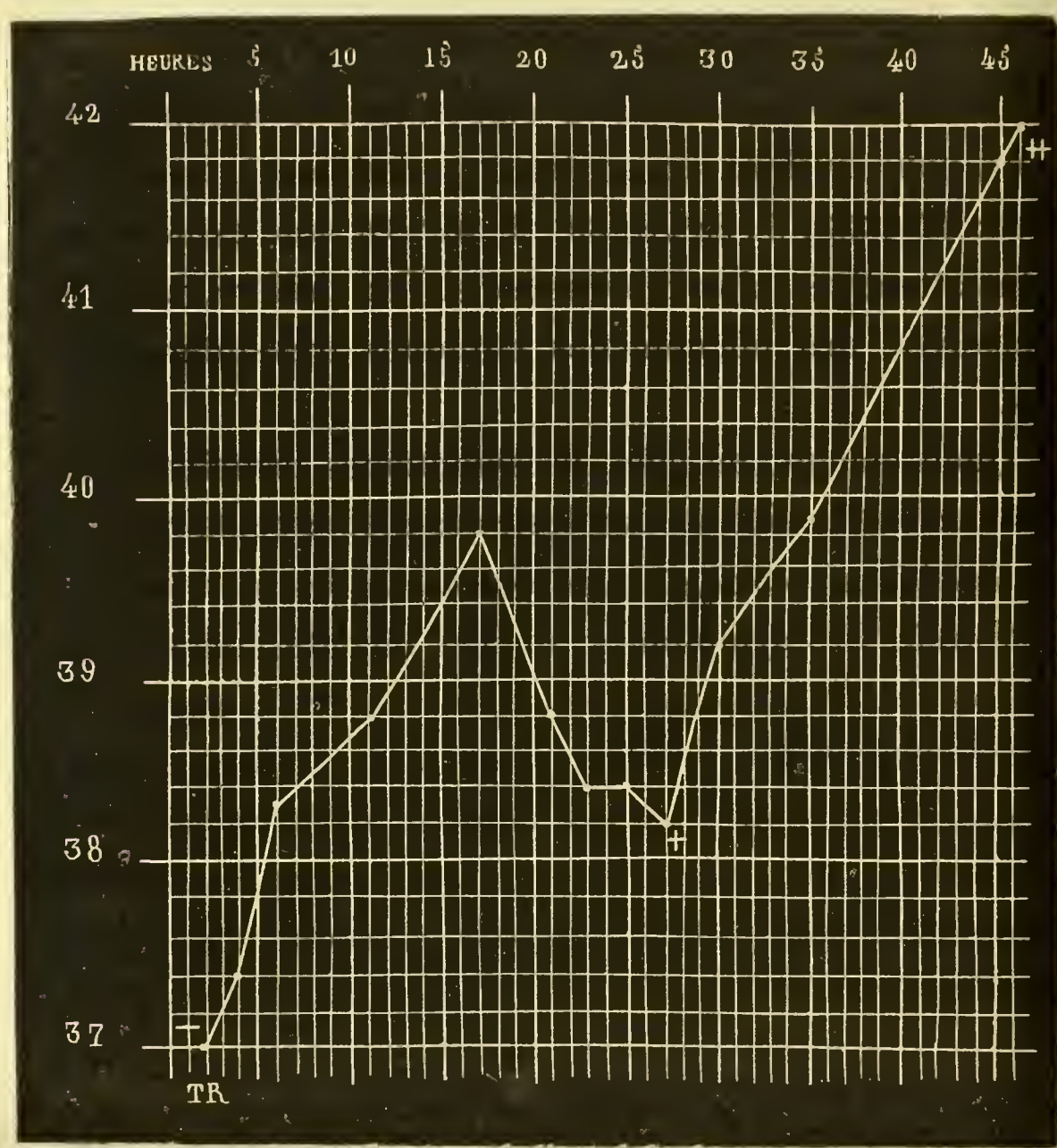

FIGURE VII. — température deux heures après l'attaque. ┼ nouvelle hémorrhagie. ┼| température au moment même de la mort.

animaux. Dans ce travail, M. Prévost est arrivé, entre autres, à cette conclusion que, « dans le cas de lésion

(1) *De la déviation conjuguée des yeux et de la rotation de la tête dans certains cas d'hémiplégie;* Paris, 1868.

siégeant dans l'un des hémisphères cérébraux, la déviation des yeux et de la tête suit une règle constante et se fait du côté opposé à l'hémisphère, du côté de l'hémisphère malade. »

En ce qui concerne l'un des autres symptômes qui nous ont mis sur la voie, — l'*abaissement de la température*, — les développements dans lesquels nous sommes entré tout à l'heure, nous en montrent la signification et la valeur diagnostique (fig. 7).

Peu après l'invasion de ces nouveaux accidents, le tracé thermométrique reprend sa marche ascendante pour aboutir au chiffre considérable de 42°.

En somme, chez ce malade la période thermométrique ascendante a été interrompue par la propagation du sang dans le *ventricule latéral droit*, c'est-à-dire du côté opposé à la lésion primitive, et aussi, selon toute probabilité, par la production d'une petite hémorrhagie dans le *corps strié droit*.

Tous les faits que nous avons relevés viennent appuyer les propositions générales que nous avons formulées en commençant. Cependant il convient de reconnaître qu'il y a des exceptions à la règle. L'observation suivante en fournit la preuve.

OBSERVATION VI.

HÉMORRHAGIE DE LA PROTUBÉRANCE

Attaque apoplectique. — Marche des symptômes. — Température prise à divers intervalles. — Mort. Etat de la rigidité cadavérique. — Nombreux anévrysmes miliaires. — Hémorrha-

gie de la protubérance. — Hypertrophie cardiaque. (Observation personnelle).

Huteau Mathurine, 76 ans, admise à la Salpétrière le 9 août 1864, est entrée le 7 mai 1869, salle Saint-Jacques, n° 21, (service de M. CHARCOT), pour une *attaque apoplectique* survenue vers cinq heures du matin.

7 *mai* (*six heures du matin*). Paralysie de la face à gauche : occlusion à peu près complète des paupières, sillon naso-labial à peine marqué, abaissement de la commissure labiale. Traction de la commissure labiale droite. Pas de déviation de la langue. *Nystagmus* ; pupilles égales, contractées. Tête légèrement inclinée sur l'épaule gauche. Parfois, mâchonnement. La malade fume la pipe, se plaint sans cesse, répond par monosyllabes, la plupart du temps même incompréhensibles. Néanmoins, elle paraît encore comprendre ce qu'on dit : ainsi, elle allonge la langue lorsqu'on le lui commande.

Au début de l'examen, les bras retombaient inertes quand on les soulevait. Dix minutes plus tard, on remarque que le bras droit se maintient élevé, résiste : la malade saisit le bâton de son lit. Pas de contracture. Le *bras gauche* est presque complètement dans la résolution; toutefois il y a quelques mouvements spontanés, d'ailleurs assez limités. La main droite est plus chaude que la gauche.

Les membres inférieurs sont dans l'extension. *Roideur dans la hanche et le genou gauches* ; flexion difficile et douloureuse. La roideur est moins prononcée à droite. Quelques mouvements spontanés des deux côtés, sensibilité conservée. Pendant que l'on prenait la température, la malade reposant sur le côté droit, le membre inférieur de ce côté était animé dans toute sa longueur de petites *secousses* se succèdant assez lentement. Elles persistent alors que la malade est tranquille et replacée dans le décubitus dorsal. Ces phénomènes *convulsifs* cessent, puis reparaissent. A gauche, quelques secousses limitées au pied. Le genou droit est moins froid que le gauche. — Urines involontaires. Pouls assez fort, irrégulier ; respiration fréquente, température rectale 36°, 4,. — A 7 *heures*, T. R. 36°, 6.

8 *heures.* P. 92; T. R. 37°. L'intelligence n'est pas abolie. Langue saburrale, gêne notable de la déglutition : la bouche une fois remplie se vide très-lentement et une partie du liquide s'échappe au dehors. Roideur médiocre du cou. Rigidité très-notable du bras et de la jambe gauches qui sont dans l'extension et que l'on soulève en masse. La main gauche est dans la supination forcée. A droite, flexion de l'avant-bras sur le bras, roideur du coude et de l'épaule. Demi-flexion de la cuisse sur le bassin, de la jambe sur la cuisse, sans contracture. Les membres supérieurs et inférieurs ont, au contraire, la même température. Pupilles contractées, mucosités palpébrales.

9 *heures.* T. R. 36°,9. Soubresauts dans le bras droit.

10 *heures.* P. 96; T. R. 36°,9. Les bras sont froids, le gauche remarquablement plus que le droit, et la peau est comme visqueuse. Le bras droit est à peu près flasque, le gauche encore roide (coude et épaule) l'est moins cependant qu'à huit heures. Le membre inférieur droit est un peu roide. La gauche beaucoup plus, mais à un degré inférieur à ce qu'il était lors du précédent examen. *Secousses tétaniques* très-petites dans les membres à droite commençant par le bras. Sa tête a une tendance à s'incliner sur l'épaule gauche. *Pas de déviation notable des yeux.* Nulle modification de la face : fume la pipe, bave. — Nouvelles *secousses* dans les membres inférieurs droits, mouvements de flexion et d'extension.

11 *heures.* T. R. 37°, 4. — Midi, T. R. 37°, 6. — 1 heure, T. R. 37°, 8.

2 *heures.* P. 104 assez fort ; R. 32; T. R. 37°9. La tête a toujours une tendance à retomber vers l'épaule gauche et la face, par suite, à se diriger en ce sens. Pupilles égales et fortement contractées. Immobilité des globes oculaires. Paupières plus largement entr'ouvertes à droite qu'à gauche. Sécrétion muqueuse assez abondante. Pas de changements à la face. — Légère roideur de l'épaule droite, mouvements spontanés ou réflexes. — Résolution des membres inférieurs, sensibilité conservée, quelques mouvements spontanés, *secousses* rares, il est vrai, dans la jambe droite, décubitus latéral gauche. — 3 *heures.* — T. R. 38°.

4 *heures.* — P. 100; R. 28; T. R. 38°, 1. Immobilité des globes oculaires. Le contact du bout du doigt, de la tête d'une épingle sur la cornée ne produit aucun mouvement à droite et un déplacement très-borné à gauche; mucosités sur les cornées. Le chatouillement des bords palpébraux n'occasionne aucun phénomène réflexe à droite et, à gauche, un minime rapprochement des paupières. Relâchement complet du bras gauche. La malade remue encore le bras droit. La perception de la douleur, normale à droite, semble être retardée à gauche. Résolution à peu près absolue des membres inférieurs; mouvements assez intenses par le chatouillement et le pincement. Efforts de vomissement, rejet de quelques mucosités filantes. Gêne de la déglutition. Constipation malgré l'administration de 15 gr. d'huile de Castor et d'une goutte d'huile de croton.

5 *heures.* T. R. 37°,8.— 6 *heures.* T. R. 37°,7. — 7 *heures* T. R. 37° 6.

8 *heures.* P. 100, un peu intermittent, T. R. 37°4. Légères secousses dans le côté droit. La malade est constamment couchée sur le côté gauche. Respiration embarrassée, bruits trachéaux, fume la pipe.

9 *heures.* T. R. 37° 5. — 10 *heures.* T. R. 37° 3. — 11 *heures.* T. R. 37°, 2. — *Minuit.* 37°, 2. Régurgitations aqueuses. *Morte à une heure du matin.*

La *rigidité cadavérique* a été constatée à quatre reprises différentes. Elle s'est montrée à peu près en même temps des deux côtés, mais constamment moins forte à droite qu'à gauche et notablement moins marquée aux membres inférieurs qu'aux supérieurs.

AUTOPSIE, *le* 9 *mai, à dix heures du matin.* — *Thorax.* Adhérences assez nombreuses des deux poumons; quelques-unes en arrière et à droite. Teinte ardoisée générale des poumons (le droit, 355 gr., le gauche 340 gr.). *Cœur* (sans le péricarde et lavé) 285 gr. *Hypertrophie* concentrique du ventricule gauche (2 cent., 3). Pas de sang ni de caillots. Un peu de sang fluide dans le ventricule droit qui est petit. Rien aux valvules. Tissu du cœur décoloré, mou et friable. *Aorte.* Nombreuses plaques graisseuses disséminées. Plaque calcaire à l'origine de l'artère sous-clavière gauche. Plaques

graisseuses sur l'aorte thoracique, quelques dépôts calcaires au-dessus de la bifurcation.

Abdomen. OEsophage, estomac, pancréas, rate (95 gr.,) sains. *Foie*, (950 gr.,) pas de calculs; cirrhose au début. *Rein* gauche 105 gr. — R. droit, 100 gr. Les bords des pyramides sont confus. La substance corticale un peu pâle. *Vessie* dilatée, nombreuses arborisations bleuâtres, plus nombreuses au voisinage du col. Utérus normal.

Tête : *Os et dure-mère*, rien de particulier, pas d'injection de la pie-mère. Les *artères* de la base offrent de nombreux dépôts athéromateux sans défilés ni obstructions.

Hémisphère droit. Les membranes enlevées laissent voir la substance grise avec son aspect habituel. Çà et là on découvre des *anévrysmes miliaires*, les uns jaunes, petits ; les autres plus gros, entourés d'un épanchement. On peut compter *une vingtaine de ces anévrysmes* sur la moitié postérieure. Il en existe aussi en avant, mais en moins grand nombre. A la coupe, *anévrysme miliaire* dans le noyau extra-ventriculaire du corps strié. Au niveau de l'extrémité antérieure du ventricule latéral, en avant du corps strié, *cicatrice dure, fibreuse, blanchâtre* (*ramollissement ancien.*)

Hémisphère gauche. On observe à la périphérie une certaine quantité *d'anévrysmes miliaires*, mais plus discrets qu'à droite. L'un des plus volumineux siége sur le bord supérieur de l'hémisphère. A la base des circonvolutions de l'insula, on aperçoit extérieurement quatre petites plaques lenticulaires, d'un rose violet, qui, incisées, répondent à des foyers *d'apoplexie capillaire.* Des coupes faites de distance en distance mettent à jour d'autres anévrysmes, placés à la limite de la substance grise. — Enfin à l'extrémité postérieure de la *face interne* du *lobe occipital*, on trouve un *foyer hémorrhagique* ancien : cicatrice *jaune*, *ocreuse*, mesurant 3 centimètres sur 2 et n'affectant que la substance grise.

Pédoncules cérébraux, sains. — *Protubérance annulaire.* Dépouillée de ses enveloppes, elle apparaît volumineuse, arrondie, comme distendue d'une façon uniforme. Une coupe, pratiquée transversalement sur la partie médiane, sépare en deux un *foyer*

hémorrhagique, occupant presque toute l'épaisseur de la protubérance. Il mesure de droite à gauche, deux centimètres et demi, de haut en bas un centimètre et demi ; d'avant en arrière un centimètre environ. Ce foyer est rempli par du sang noir, coagulé. Les parois, lavées par un filet d'eau, offrent des lambeaux qui flottent et circonscrivent un foyer ovoïde, limité par une couche de substance nerveuse ayant 9 millimètres en avant à droite, six à sept à gauche. En arrière, vers le quatrième ventricule, la couche restant de la protubérance a environ 2 à 3 millimètres d'épaisseur. Sur les côtés l'épanchement s'étend un peu plus sur le pédoncule cérébelleux moyen droit que sur le gauche. Une série de coupes faite sur la protubérance et sur le cervelet font découvrir plusieurs *anévrysmes miliaires*.

Tandis que nous trouvons chez cette malade l'*abaissement initial* de la température (36°,4) une heure après l'attaque) et durant 3 heures une *période stationnaire* (37°,

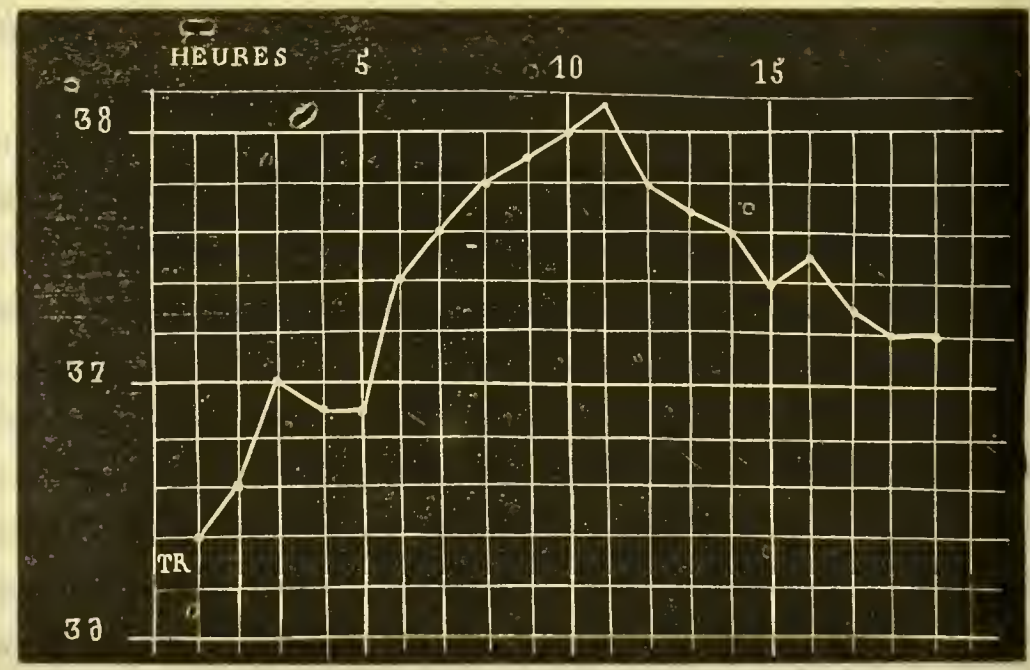

Fig. VIII.

36°,9), nous voyons la *période ascendante* offrir une irrégularité tout à fait extraordinaire. En effet, après avoir gagné, quoique avec lenteur, 38°,1 (onzième heure de la

maladie), la température décline ensuite peu à peu de telle sorte que, au moment de la mort, elle n'est plus qu'à 37°,2 ou, en d'autres termes, au chiffre normal.

C'est la seule exception, à notre connaissance, qui se soit présentée, au moins *dans les cas à évolution rapidement mortelle;* car, lorsque la mort a lieu à une époque relativement très-éloignée du début, on rencontre parfois, quoique cela soit rare, une diminution de la température centrale qui, après s'être élevée assez haut, redescend et oscille, dans les jours qui précèdent la mort, autour de 38°.

Si l'on jette un coup d'œil sur les symptômes précurseurs de la mort, on n'y découvre rien de frappant. S'il y avait eu des signes de syncope, on pourrait y voir, à la rigueur, la cause de cette anomalie thermométrique. Faut-il invoquer une paralysie du bulbe, consécutive à la compression que l'épanchement a pu exercer sur cet organe? Cette explication n'est guère admissible, et les observations I et VII viennent la combattre. En effet, dans ces observations, le foyer hémorrhagique occupait la protubérance ou l'un des pédoncules cérébelleux et, malgré cela, la température terminale a été considérable. L'état du cœur, dont le tissu était mou, friable, graisseux, ne nous fournit pas non plus une explication satisfaisante, parce que ces lésions cardiaques ont été constatées chez d'autres malades, sans qu'il y ait eu d'abaissement final de la température. A notre avis, la seule raison plausible de ce phénomène doit être attribuée à l'extension probable de l'hémorrhagie de la protubérance dans le pédoncule cérébelleux moyen. Si cette hypothèse

était exacte, il en résulterait ceci : c'est que, quand l'hémorrhagie est brusque, il y aurait une élévation, et que si elle est progressive, il y aurait un abaissement, au moins momentané, de la température.

IV. Température terminale.

Dans les pages qui précèdent, nous avons passé successivement en revue : 1° l'abaissement initial de la température ; 2° la période stationnaire ; 3° la période ascendante; nous devons, afin de ne point laisser de lacune, insister sur un dernier point, à savoir l'élévation considérable de la température au moment même de la mort et dans les instants qui la suivent. C'est là, du reste, une particularité qui ne semble pas avoir échappé à Portal.

Ce médecin raconte l'histoire d'un avocat qui succomba à une attaque d'apoplexie et il ajoute : « A peine fut-il *mort* que la pâleur du visage diminua et qu'il devint, dans l'espace de deux ou trois heures, d'un rouge cramoisi ; *la chaleur du corps devint plus vive qu'elle ne l'avait été dans les derniers moments de la vie et elle était si considérable vingt-quatre heures après la mort* que je crus différer au lendemain l'ouverture du corps... Il n'est pas rare, poursuit-il, de trouver le corps des apoplectiques très-chaud vingt-quatre heures après la mort, et plus tard, même pendant l'hiver; c'est une observation que Morgagni a déjà faite et dont je me suis convaincu plusieurs fois » (1).

(1) *Loc. cit.*, page 4.

Enfin, dans l'article qu'il intitule « *Résultat de l'ouverture des corps,* » il revient encore sur ce sujet : « Le corps des apoplectiques, dit-il, conserve longtemps la chaleur après la mort; quelquefois même paraît-elle pendant quelque temps plus intense que pendant la vie, que le visage soit rouge ou pâle; elle s'éteint ensuite insensiblement, selon que le corps est plus ou moins exposé à l'air froid, et plus ou moins vite dans les parties éloignées du cœur et qu'elles contiennent moins de sang. » (*Loc. cit.*, p. 329).

Il serait puéril de combattre certaines opinions contenues dans les passages que nous avons transcrit; ce qui nous suffit, c'est la constatation de la persistance de la chaleur du corps des apoplectiques à l'époque de la mort, phénomène qui doit maintenant nous arrêter. Après avoir relaté une observation où cette élévation terminale a été assez nette, nous résumerons un certain nombre de faits sous forme de tableau.

OBSERVATION VII.

HÉMORRHAGIE RÉCENTE. — FOYERS HÉMORRHAGIQUES ANCIENS.

Hémiplégie gauche ancienne. — Nouvelle attaque apoplectique. — Mort. — Trois foyers ocreux dans l'hémisphère droit; — cicatrice dans l'hémisphère gauche. — Hémorrhagie récente dans le pédoncule cérébelleux moyen gauche. — Nombreux anévrysmes miliaires. — Dégénérations secondaires. — Rigidité cadavérique. (Observation personnelle.)

Soignot Pierrette, 50 ans, mariée; admise à la Salpêtrière le 17 juin 1867, est entrée le 20 fév. 1868 à la salle Cécile, n° 18. —

Son admission à l'hospice a été motivée par une *hémiplégie* du côté *gauche*; de plus, la main droite était très-affaiblie, car la malade s'en servait à peine. On ne sait à quelle époque remontent ces accidents. — Elle est gâteuse, se salit avec ses excréments, est toujours confinée au lit, se dispute souvent avec ses voisines, bien qu'elle ait de la difficulté à s'exprimer. C'est à la suite d'une de ces altercations où l'on suspectait, devant elle, la fidélité de son mari, qu'elle a eu, le 19 février au soir, une *attaque* assez mal caractérisée. Au dire des personnes qui l'ont vue, elle n'aurait pas perdu connaissance (?); elle était très-agitée, et cette agitation a disparu peu à peu, à la suite d'applications répétées de sinapismes aux jambes et aux cuisses Le reste de la nuit a été assez calme. S... paraissait dormir d'un sommeil profond.

Le 20 février, l'excitation reparaît plus intense durant quelques heures: la respiration est bruyante, la face rouge, injectée. Ces phénomènes, quoique plus marqués que de coutume, ne furent pas signalés par les gens du service; ses colères habituelles, et l'origine toute spéciale de la dernière, expliquent en partie cette fausse sécurité. Toutefois, le soir, les phénomènes ayant augmenté, l'interne de garde est appelé: se fiant trop lui-même à des renseignements insuffisants, il prescrivit un julep avec de l'acétate d'ammoniaque et de l'éther. Nuit tranquille.

21 *février*. Mais, ce matin à 5 heures, l'agitation reparaît, plus forte que jamais; la figure est rouge, injectée, couverte de sueur. La malade parle par intervalles, sans qu'il soit possible de comprendre ce qu'elle dit. Cependant au moment des crises, la parole est plus distincte; alors aussi la *tête* et les *yeux* qui sont constamment tournés vers la *droite*, se dévient davantage. Les paupières sont fermées; si on les écarte, on remarque du *nystagmus*. Bouche entr'ouverte; traction de la commissure labiale droite. Respiration précipitée, bruyante, avec production de salive qu'elle avale bruyamment et souvent. Par intervalles, respiration stertoreuse, tantôt un peu lente et s'accompagnant d'un calme relatif; tantôt précipitée, avec retour de l'agitation, et torsion exagérée de la tête à droite. A ce moment encore, le membre supérieur droit s'é-

tend et se raidit, la main se fléchit à demi sur le poignet; le membre supérieur gauche, anciennement paralysé et qui est d'ordinaire dans l'extension, devient plus rigide et se colle contre le tronc; les doigts exécutent parfois des mouvements giratoires et de flexion et sont pris de secousses qui se succèdent rapidement.

Les *membres inférieurs* sont dans l'extension, les pieds placés comme dans le pied bot équin. On ne peut fléchir le genou gauche; le droit cède assez facilement. Par le pincement et le chatouillement, pas de mouvements réflexes. — La température est élevée partout, principalement aux pieds et aux mains qui sont également chauds.

A l'auscultation, râles ronflants en avant; — en arrière, on ne perçoit que le retentissement des râles trachéaux. — Le bord libre des lèvres est desséché; dépôts noirâtres sur les gencives; la malade ne demande pas à boire; ni vomissements, ni garde-robes. — Rien aux fesses, si ce n'est un *état lichénoïde, généralisé, avec coloration violacée,* ainsi que cela a lieu chez les gâteuses. T. R. 41°,4. — Elle succomba à midi, après avoir eu, pendant quelque temps, un *tremblement convulsif permanent* dans la main et le bras du *côté droit.*

État de la rigidité cadavérique. — 21 *fév.* 5 h. du soir. Membre supérieur droit: rien à l'épaule, rigidité très-considérable au coude, moins forte au poignet; tous les doigts, moins le 5e, sont fléchis et raides. *M. sup. gauche*: Rien à l'épaule, au coude et au poignet. Les doigts sont assez fortement fléchis, mais on parvient à les étendre. *M. inférieur droit*: raideur légère de la hanche et du genou, rigidité très-prononcée de l'articulation tibio-tarsienne. Tous les orteils sont fléchis, mais peuvent s'allonger aisément. *M. inf. gauche* : rien à la hanche; genou raide; légère raideur du cou-de-pied; les orteils s'étendent moins difficilement qu'à droite.

En résumé, *rigidité* beaucoup plus accusée à droite qu'à gauche.

22 *fév.* Onze heures. M. sup. droit: rigidité très-prononcée. M. Sup. gauche, flasque.

M. Inférieurs. Pas de différence bien sensible.

4 heures: M. sup. droit: rigidité nulle à l'épaule, médiocre au

coude, assez forte au poignet et aux doigts. — M. Sup. g. : flaccidité complète.

M. Inf. droit : raideur assez forte de la hanche, moindre au genou ; rigidité du pied — M. Inf. g.: rigidité presque complète. — Tandis que la rigidité persiste à droite, elle a pour ainsi dire tout à fait disparu à gauche.

8 heures. — Rigidité nulle à gauche; encore un peu de raideur dans le coude, les doigts g., le genou, à droite.

23 *fév.* 8 h. du matin : rigidité nulle.

AUTOPSIE *le* 23 *fév. à* 9 *heures* — *Thorax* : Adhérences au niveau du sommet des poumons et sur les bords. Emphysème. — *Congestion* à la base du *poumon droit.* Pas de trace d'hépatisation. — *Cœur* : Surcharge graisseuse du péricarde et du cœur. — Pas d'épanchement dans la cavité péricardique ; point d'adhérences. — Lecœur lavé et débarrassé du péricarde pèse 440 gr. Valvules saines à droite.—Légère insuffisance des valvules aortiques.— Hypertrophie du ventricule gauche ; cavité normale. La valve antérieure de la valvule mitrale est athéromateuse, mais assez souple.— Pas de caillots. Plaques graisseuses sur l'aorte. *Abdomen : Estomac*, hypertrophie des glandes. — *Foie*, 780 gr., tissu un peu mou, pâle, *calculs biliaires.* — *Reins*, sains; le droit pèse 115 gr.; le gauche 105.

Tête. — Rien dans le *péricrâne*; *os* minces, dure-mère, sinus, rien. — Pas d'injection de la pie-mère. Les *artères* ne présentent que quelques plaques athéromateuses. *Cerveau.* La substance grise des convolutions, contient des deux côtés, un grand nombre d'*anévrysmes miliaires*, les uns ayant leur paroi intacte, les autres, rompu, sont entourés de sang.

Hémisphère droit. — Dans le ventricule latéral, immédiatement au-dessus de la queue du corps strié et de la couche optique, on voit : 1° une *cicatrice ocreuse* foncée, résistante, dure au toucher. De cette cicatrice jusqu'au bord supérieur de la paroi externe, s'étend une membrane celluleuse, assez épaisse, légèrement soulevée, parcourue par quelques vaisseaux, moins nombreux que ceux qui existent sur la membrane ventriculaire gauche. 2° Un *foyer ocreux* de 1 centimètre, de longueur sur 5 millimètres de largeur, ovoïde, siégeant à

l'extrémité antérieure du ventricule latéral droit. 3° Un autre *foyer*, plus petit, dans la substance grise de l'une des circonvolutions frontales ; à côté de lui, *anévrysme miliaire*. — Dans la substance grise des circonvolutions du lobe frontal, en avant du ventricule latéral, on découvre d'un coup, trois *anévrysmes miliaires* et trois autres dans les circonvolutions voisines de la scissure de Sylvius.

Hémisphère gauche. Dans le ventricule latéral, cicatrice brune, allongée, elliptique (15 millimètres sur 6 à 7), située à l'angle de séparation des cornes occipitale et frontale ; 2° plus loin, à la pointe occipitale, nouveau *foyer ocreux*, linéaire, intéressant uniquement la substance blanche. La substance grise environnante est parsemée de nombreux *anévrysmes miliaires.*

Pédoncule cérébral droit. Sur sa face inférieure, bande d'un gris foncé de 2 millimètres de largeur. — *Pédoncule cérébral droit*, sain.

Protubérance. — La moitié droite est affaissée, déprimée comparativement à la moitié opposée. — Sur le *pédoncule cérébelleux moyen gauche*, on aperçoit, au-dessous de la pie-mère, un *épanchement de sang noir* coagulé qui, vu extérieurement, mesure 2 centimètres sur 5 millimètres. Une incision pratiquée suivant le grand axe de ce foyer, montre qu'il a une profondeur de 2 centimètres et demi. Les bords sont irréguliers. (*Hémorrhagie récente*). — A la coupe du *cervelet, anévrysmes miliaires.*

La *pyramide antérieure droite* est réduite à une mince bandelette grise ; la gauche est saine.

L'un des petits foyers hémorrhagiques dont nous avons parlé, examiné au microscope, se composait : 1° d'une gaîne enveloppante, offrant un grand nombre de noyaux qui se coloraient par le carmin, 2° d'un anévrysme. Le sang était épanché entre l'anévrysme et cette gaine enveloppante.

Épaule gauche (côté paralysé d'ancienne date). Il y a autour du col de l'humérus, une *synovite* très-prononcée qui n'existe pas à droite, avec tuméfaction villeuse et de nombreux vaisseaux distendus et anastomosés. La synoviale, dans son épaisseur, contient de

nombreux noyaux. Y avait-il, dans cette jointure, des douleurs durant la vie? On ne sait.

Relevons, au préalable, un détail secondaire. Chez cette malade, l'hémorrhagie occupait le pédoncule cérébelleux moyen, et partant, du côté des poumons, nous aurions dû trouver, d'après les expériences très-claires de M. Brown-Séquard, des foyers d'apoplexie pulmonaire. Or, nous n'avons découvert aucune lésion de ce genre. Il y avait, à la vérité, de l'emphysème; mais il était probablement antérieur à l'hémorrhagie.

Chez cette malade, la température terminale était à 41°, 4. Pour rendre plus facilement saisissables les résultats que nous possédons sur ce point, nous les résumons dans le tablau suivant:

Noms des malades.	Température.	Epoque oùé elle a ét prise.	Noms des observateurs.
Marquis (obs. I)	40°,1	3/4 d'heure avant la mort.	Bourneville.
Denaut (obs. II.)	41°,4	4 heures idem.	id.
Thomas (obs. III.)	42°	Sitôt après la mort.	Lépine.
Hubert osb. (IV.)	41°,4	2 heures avant la mort.	Bourneville.
Lemoine (obs. V.)	41°,4	1 demi-heure après la mort.	id.
Huteau (obs. VI.)	37°,2	1/2 heure avant (1).	id.
Soignot (obs. VII.)	41°,4	2 heures avant la mort.	id.
Duparge.	40°,2	4 heures idem.	id.
Guillet.	40°	8 heures avant la mort.	Joffroy.
Berthélémi.	40°,6	3 heures idem.	Lépine.
Hénon.	40°	8 heures avant la mort.	id.
Humé,	41°,8	6 heures idem.	id.
Moglet.	36°,4	1/2 heure après la mort.	Hallopeau.
Mathé.	42°,4	Sitôt après la mort.	Joffroy.
Potron.	41°,4	id.	Lépine.
Colinet.	42°,4	id.	Michaud.
Pernot.	41,°6	id.	id.

(1) Au moment même de la mort la température était à 37°,1.

Il résulte de ce tableau que toujours, à part le cas de Huteau (obs. VI), on a constaté, dans les heures qui précèdent la mort, surtout *à l'instant de la mort ou quelques minutes après*, une élévation considérable de la température : c'est le point maximum de la période ascendante. Bientôt d'ailleurs la température s'abaisse, et dans un temps variable, en rapport avec les conditions dans lesquelles est placé le cadavre, et avec l'état de l'atmosphère, la température se met de niveau avec celle du milieu ambiant.

CHAPITRE II.

DE LA TEMPÉRATURE DANS DIVERSES AFFECTIONS DE L'ENCÉPHALE COMPARÉE A LA TEMPÉRATURE DANS L'HÉMORRHA-CÉRÉBRALE.

Les notions thermométriques sur lesquelles nous venons d'insister, sont-elles particulières à l'hémorrhagie cérébrale ou bien se rencontrent-elles avec les mêmes caractères dans d'autres maladies de l'encéphale ? C'est là ce que nous allons chercher dans ce chapitre.

I. De la température dans le ramollissement du cerveau.

Une maladie qui s'offre sur le champ à la comparaison, c'est le *ramollissement du cerveau*. Le début — apoplexie, — est à peu près le même. L'appareil symptomatique présente avec celui de l'hémorrhagie cérébrale des ressemblances nombreuses. La marche même n'est pas sans

avoir quelque analogie dans les deux affections. Aussi le plan que nous devons suivre est-il très-simple. Nous mettrons en regard les tracés thermométriques obtenus dans le ramollissement cérébral, qu'il s'agisse d'un ramollissement blanc ou d'un ramollissement rouge, avec ceux que nous avons trouvés dans l'hémorrhagie cérébrale.

Nous allons relater tout d'abord une observation de ramollissement rouge, puis nous comparerons le tracé avec celui de quelques autres cas de la même espèce.

OBSERVATION VIII.

RAMOLLISSEMENT ROUGE DU CERVEAU.

Attaque apoplectique précédée de prodromes. — Hémiplégie droite — Déviation des yeux à gauche. Paralysie faciale droite incomplète. Contracture, ses variations, son apparition à gauche. Inégalité de température entre les deux côtés du corps. — Absence d'eschares. Bulle sur le cinquième métatarsien. — Marche de la température ; élévation après la mort. — Autopsie : vaste foyer de ramollissement rouge dans le centre ovale gauche. — Obstruction vasculaire — Petits foyers l'un récent, l'autre ancien dans le corps strié droit. (Observation personnelle.)

Cauch... Marie Françoise, 86 ans, domestique, admise à la Salpêtrière le 9 février 1848, est entrée le 14 août 1868 au n° 11 de la salle Luc (service de M. CHARCOT.)

14 *août*, 10 heures. Cette femme qui, depuis trois jours se plaignait de céphalalgie et d'étourdissements, a été prise ce matin, à 7 heures, d'une *attaque apoplectique*. Elle était alors assise dans la ruelle de son lit, mais elle n'est pas tombée parce qu'on est accouru pour la soutenir. Elle avait de l'écume à la bouche et la face était

tournée à gauche. Pas de convulsions; miction involontaire. Actuellement la malade est dans le décubitus dorsal. Les yeux, entr'ouverts, sont dirigés vers la gauche, les paupières, à droite, sont presque fermées. La titillation des bords palpébraux suscite des mouvements réflexes plus intenses à gauche qu'à droite. La pupille gauche est dilatée, l'autre normale; toutes les deux sont contractées. Les plis du front, qui est frais, sont plus accentués à gauche. Le sillon naso-labial droit est à peu près effacé. Le chatouillement des narines est mieux perçu à gauche. La commissure labiale gauche est légèrement tirée en haut. La bouche est fermée, les mâchoires un peu contractées. Parfois la malade mâchonne et fume la pipe. Les joues sont également fraîches. La sensibilité à la piqûre d'épingle est obtuse des deux côtés, surtout à droite. Légère roideur du cou.

Membre supérieur droit. — Soulevé, il retombe comme une masse. Légère roideur dans l'épaule et le coude ; elle n'existait pas au début de l'examen. Quand on pince ou pique avec une épingle l'avant-bras, la main se fléchit avec assez d'énergie. Les parties pincées prennent rapidement une couleur violacée.

Membre supérieur gauche. La motilité et la sensibilité sont conservées. — La main et l'avant-bras sont plus froids qu'à gauche.

Membres inférieurs. — Ils sont dans l'extension et de temps en temps, en particulier à droite, on y observe de légers mouvements alternatifs d'extension. Tous les deux sont également roides aux hanches et aux genoux. Le chatouillement de la plante des pieds détermine des mouvements réflexes assez marqués des deux côtés. Lorsqu'on prolonge l'excitation, la malade fléchit un peu les jambes, surtout la gauche. La sensibilité à la douleur persiste. — La cuisse, le genou et le mollet, chauds à droite, sont refroidis à gauche.

Sonorité naturelle de la poitrine ; la respiration paraît pure. Pas de souffle au cœur. — Une selle.—Pouls, 72 ; R. 24 ; T. R. 36°, 6. (Lav. purgatif, vésicatoire à la nuque, sinapismes).

2 *heures du soir.* — P. 72 ; R. 24 ; T. R. 36°, 8. Aucun changement notable. Pupille gauche très-dilatée, la droite normale.

Renseignements fournis par sa fille. C... aurait d'habitude des

douleurs vagues dans la tête qui est lourde, pendante et, parfois, des étourdissements, sans chute ni perte de connaissance, mais l'obligeant à s'arrêter et à se soutenir. Elle ne se plaignait ni d'engourdissements, ni de fourmillements. La parole était libre, la mémoire bonne, le raisonnement convenable. Depuis longtemps elle éprouvait des douleurs et quelquefois les pieds gonflaient ; cependant elle pouvait faire des courses assez longues. Pas de dyspnée ; par moments, palpitations cardiaques. Elle n'aurait jamais fait de grandes maladies, à part des *érysipèles* auxquels elle était très-sujette et qui, d'ailleurs, sont devenus de moins en moins fréquents à mesure qu'elle avança en âge. Nul détail sérieux sur ses père et mère. Un *frère* est mort d'une *attaque apoplectique* à l'hospice de Bicêtre.

Soir. — Assoupissement ; il ne semble pas qu'elle ait reconnu sa fille. La raideur, nulle aux membres supérieurs, a diminué aux membres inférieurs. La chaleur à la main prédomine toujours à droite. Pupilles à peu près égales. Par instants la salive coule de la commissure labiale droite. P. 68 ; R. 28 ; T. R. 37°, 6.

15 *août.* — (27 heures après l'attaque). La malade est restée dans l'assoupissement. La face, assez colorée, est également chaude des deux côtés. Les paupières sont fermées, les pupilles égales, très-contractées, bien que C... soit placée dans une demi-obscurité. Le chatouillement des bords palpébraux, le contact de la tête d'une épingle sur l'œil produisent des mouvements réflexes limités à gauche et n'en déterminent pas à droite. La conjonctive oculaire droite est le siége d'une légère vascularisation. Immobilité complète de la face. Commissure labiale gauche un peu tirée en haut. Bouche entre ouverte, donnant passage à la salive. Mâchoires peu contractées. Langue très-sèche, ainsi que les lèvres. On essaie de faire boire la malade : elle avale avec une certaine difficulté, rejette une partie du liquide en toussant ; en même temps qu'elle s'efforce d'accomplir la déglutition, elle fait une grimace ; alors les paupières s'écartent, la moitié gauche du front se plisse, tandis que l'autre reste inerte. — *Baillement.*

Membre supérieur droit. — Flasque. Quand on pince le bras, la malade le rapproche du tronc, mais il y a un retard indubitable

dans la perception. — Rien de spécial au membre supérieur *gauche*. — La malade étant découverte depuis un quart-d'heure environ, on constate que la main droite est chaude, légèrement rouge, tandis que la gauche est froide et presque pâle.

Membres inférieurs. — Un peu de roideur, des deux côtés, dans les hanches et les genoux. — Par le chatouillement de la plante des pieds, on donne lieu à des mouvements réflexes qui se manifestent assez vite à droite, avec lenteur à gauche. On observe une différence analogue lorsqu'on pince les jambes. Les genoux, les jambes ont la même température.

Rougeur diffuse à la partie centrale de la *fesse droite*. La malade a eu deux gardes-robes ; elle urine. P. 78 ; R. 32 ; T. R. 37°, 9.

2 *heures du soir*. P. 88 ; R. 32 ; TR. 38°, 2.

6 *heures*. — Pas de changement remarquable. La rougeur diffuse de la fesse a disparu. P. 96 ; R. 36 ; T. R. 38°, 2.

16 *août*. — Cau... n'est pas sortie de son assoupissement qui, ce matin, s'est transformé en un véritable coma. La face est uniformément cyanosée, presque froide, visqueuse. Les yeux sont enfoncés dans leurs orbites, les paupières closes ; les pupilles un peu contractées, les globes oculaires animés de petits mouvements, assez rares (*nystagmus*). La bouche, entr'ouverte, laisse voir la langue qui est fraîche, violacée. Râle laryngo-trachéal. — La main droite est plus rouge et plus chaude que la gauche ; le bras droit est chaud, le gauche frais. La moitié droite du ventre est plus chaude que la gauche. Aux membres inférieurs, la différence est à peine sensible. — Les membres du côté droit sont flasques. — Légère roideur dans la hanche et le genou gauches. Pas de roideur du cou.

Quelques vergetures sur les pieds, les jambes, les fesses et le bras droit. Pas d'eschares ni d'exulcérations. A la face plantaire de la moitié antérieure du *cinquième métatarsien droit*, on trouve une *phlyctène ovoïde, de la grosseur d'un œuf de pigeon*. P. 132 ; R. 52, surtout diaphragmatique ; T. R. 40°. Elle *meurt* à une heure ; la température prise quelques minutes après était à 40°, 4.

Autopsie, *le* 17 *août*. — Pour des raisons particulières elle n'a pu être faite qu'imparfaitement. *Tête : les artères* de la base sont

médiocrement athéromateuses. La *carotide interne gauche*, à sa terminaison, est considérablement dilatée ; elle a un volume double de l'artère correspondante droite. Elle renferme un caillot d'un rouge jaunâtre, oblitérant complétement le calibre du vaisseau et se prolongeant un peu dans la sylvienne.

Hémisphère gauche. — En enlevant la *pie-mère*, on détache des lambeaux de la substance corticale, principalement au niveau de la partie moyenne de l'hémisphère. De place en place, il existe une *couleur rosée*, rappelant celle de la chair du saumon. Les petites artères de la pie-mère ne présentent rien de particulier et sont à peine athéromateuses. Lorsqu'on examine le ventricule latéral, on trouve sa paroi considérablement ramollie et le *corps strié* pour ainsi dire disséqué dans toute sa moitié antérieure et séparé de la couche optique. Le ramollissement se continue un peu au-dessous de la *couche optique* qui, elle aussi, est en partie détachée. En résumé, le *corps strié* et la *couche optique* sont en quelque sorte entourées par un détritus cérébral ayant une coloration d'un rouge assez foncé et occupant le *centre ovale* (*ramollissement rouge*).

Hémisphère droit. — La *pie-mère* se détache facilement. A l'extérieur les *circonvolutions* sont *saines*. Dans le noyau intra-ventriculaire du *corps strié*, on découvre un petit *foyer de ramollissement* ayant la grosseur d'une fève ; tout le reste de la paroi ventriculaire est sain. Dans le noyau extra-ventriculaire existe un ancien foyer, plus étendu que le précédent, d'apparence ocreuse ? ayant le volume et la forme d'une amande. Les autres parties de l'encéphale sont saines ; nous n'avons pas rencontré d'anévrysme.

Que trouvons-nous ici? un abaissement initial de la température (36°,6), suivi d'une période ascendante très-régulière, sans phase intermédiaire. La malade succombe au bout de soixante heures et, quelques minutes après la mort, on note 40°,4 (fig. 9).

Chez Aubin, âgée de 80 ans, la température, une heure après l'attaque, était à 37°,2 ; vingt-quatre heures plus

tard à 39°,2; le deuxième et troisième jours elle oscille entre 38°,2 et 39°; le quatrième jour, au matin, elle était à 39°,2. La mort survient dix heures plus tard et mal-

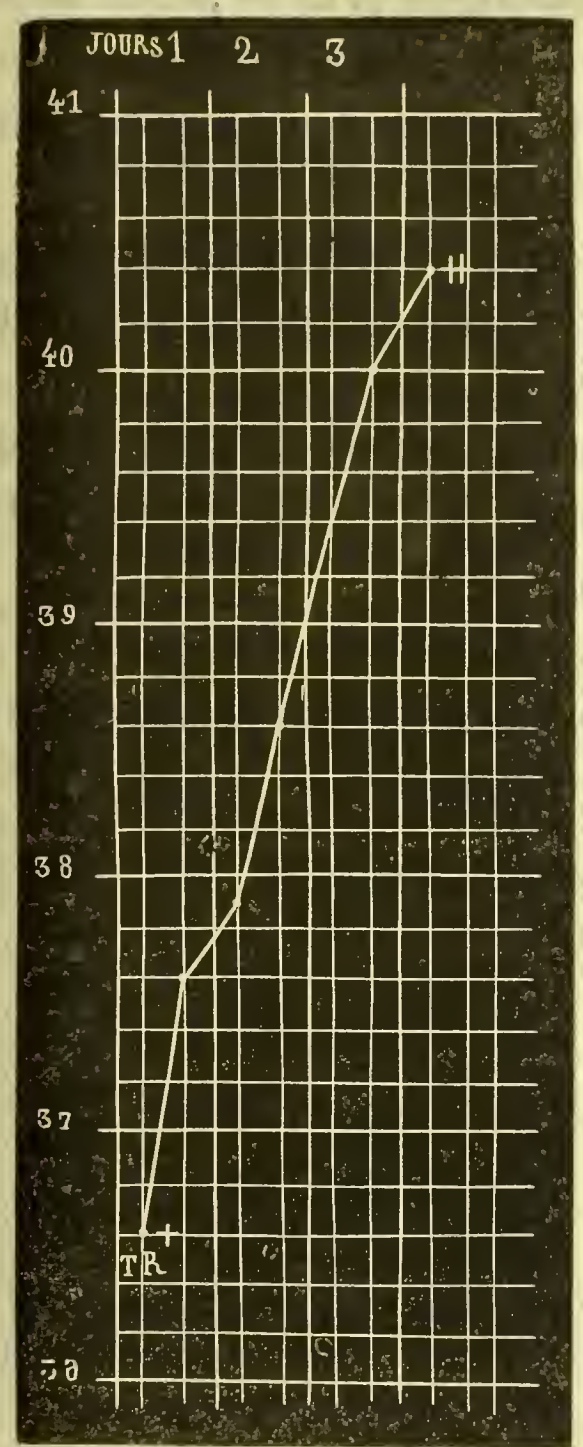

heureusement la température n'a pas été prise. A l'autopsie, on constate un *ramollissement rouge* de la partie latérale et postérieure de l'hémisphère droit. En somme,

la température n'a offert ni abaissement initial bien remarquable, ni élévation considérable.

—Deslandes, 83 ans; on note une heure après l'attaque, 37°,8; le lendemain, 38°,6 et 39°,4; et au moment de la terminaison fatale, c'est-à-dire trente-six heures après le début, 39°,4. Ici encore, il n'y a eu ni abaissement initial, ni élévation rapide.

—Chez la nommée Page, 73 ans, l'abaissement initial a aussi manqué ; la température prise aussitôt après l'attaque était à 37°,6 ; en revanche, la période ascendante a été très-nette car, à partir, de là, la température monte et atteint, le cinquième jour, le chiffre de 41°,2, quelques heures avant la mort.

—Enfin, chez Émeri, âgée de 75 ans, nous voyons une courbe qui offre une grande ressemblance avec celles de l'hémorrhagie cérébrale.

Deux heures après l'attaque.	. .	T. R.	36°,6.
12	—	—	. . . . . 37°,8.
24	—	—	. . . . . 38°,2.
36	—	—	. . . . . 38°,4.
48 et 60		—	. . . . . 38°,2.
72	—	—	. . . . . 40°,2.

Cette dernière température a été recueillie quatre heures avant la mort. L'autopsie nous paraît donner l'explication de cette régularité des périodes thermiques : le ramollissement rouge occupait la *couche optique* et le pédoncule cérébral correspondant, c'est-à-dire les parties d'habitude envahies par l'hémorrhagie cérébrale.

Nous pourrions encore citer d'autres faits, mais ils n'a-

jouteraient rien aux précédents Aussi passons-nous tout de suite à l'examen des cas relatifs au ramollissement blanc.

OBSERVATION IX.

RAMOLLISSEMENT BLANC DU CERVEAU

Affaiblissement physique et intellectuel. — Attaque apoplectique. — Hémiplégie droite. — Eschare de la fesse droite. — Ecchymose et bulle au niveau du cinquième métatarsien droit. — Marche de la température. — Mort. — Ramollissement du lobe occipital, du centre ovale et du corps strié du côté gauche. — Oblitération complète de l'artère sylvienne gauche, incomplète de l'artère cérébrale postérieure gauche. (Observation personnelle.)

Gauth... Marie, 74 ans, célibataire, blanchisseuse, admise le 25 novembre 1867, à la Salpêtrière, est entrée le 2 mars 1868 au n° 4 de la salle Saint-Paul (service de M. Charcot). Cette femme, maigre, cachectique, et dont l'intelligence est affaiblie, est confinée au lit depuis son arrivée à l'hospice. Elle n'est cependant pas paralysée, car elle peut se servir de ses bras. Elle gâte. Aujourd'hui, 2 mars, elle a perdu la parole et est devenue paralysée du côté droit. Elle n'aurait eu ni perte de connaissance, ni convulsions. Ce soir c'est-à-dire quelques heures après l'attaque, la tête est inclinée sur l'épaule gauche, les yeux sont dirigés du même côté. Les plis frontaux et naso-labiaux sont naturels. La moitié gauche de la bouche est entr'ouverte, disposition due, non pas à la paralysie, mais plutôt sans doute à une cicatrice qui existe à la face interne de la lèvre inférieure. Bien que la malade ne soit pas dans le coma, qu'il n'y ait que de l'hébétude, on ne peut en tirer aucune parole.

Membres supérieur et inférieur gauches. Motilité et sensibilité conservées.

Membre supérieur droit. Il est dans la résolution; toutefois, lorsqu'on le pince, il s'éloigne avec lenteur.

Membre inférieur droit. Quelques mouvements très-bornés; quand on l'a fléchi, la malade a de la peine à l'allonger.

Sur la *fesse droite*, *plaque noirâtre*, *ecchymotique*, parsemée d'une dizaine d'ulcérations ; la plus large a la dimension d'une pièce de cinquante centimes. Sur la fesse gauche, petites taches d'un rouge bleuâtre (décubitus chronique.) — P. 124 ; R. 24 ; T. R. 36°, 8.

3 *mars.* La malade, assez éveillée, ne parle pas. Les membres du côté gauche sont libres. *Le membre supérieur droit*, moins sensible, est dans la résolution complète. *Le membre inférieur* correspondant est incliné en dehors, la jambe fléchie sur la cuisse, la cuisse sur le bassin. — Les mains et les genoux sont également frais. A la percussion, sonorité exagérée ; à l'auscultation pas de râle, mais obscurité de la respiration, surtout à gauche.

La *tache ecchymotique de la fesse droite* s'est agrandie. Les excoriations se sont réunies et le derme est mis à nu. Cette tache présente, à sa partie supérieure, une tache bleuâtre. — A *gauche*, les petites taches ecchymotiques n'ont pas changé. P. 108; R. 30 ; T. R. 37°, 8.

Soir. Un cercle érythémateux entoure la plaque ecchymotique. Exulcérations au niveau du grand *trochanter droit.* — Gêne de la déglutition, constipation. — P. 120 ; R. 38 ; T. R. 38°, 2.

4 *mars.* Elle est toujours éveillée, mais il est impossible d'en tirer une parole distincte. Même attitude de la tête et même direction des yeux. *Main droite* violacée, sans œdème, moins froide, sans être chaude, que la gauche qui est algide. Par le pincement, mouvements réflexes dans la main droite. Roideur légère dans le coude, plus marquée dans les muscles du cou.

Respiration parfois précipitée; même aspect de la fesse droite. On a soin de coucher la malade sur le côté gauche, afin d'éviter la pression. P. 96, faible, irrégulier; T. R. 37°, 8.

Soir. Assoupissement. La pupille droite est contractée, la gauche normale. Pas d'autres changements. P. 124; R. 36 ; T. R. 38°, 4.

5 *mars*. P. 136; T. R. 38°, 6. — *Soir*. Face pâle, froide. Langue fraîche. Râles humides, nombreux en avant. Décubitus latéral gauche. P. 148; R. 48; T. R. 39°, 2.

6 *mars*. Résolution générale. Sur le *bord externe du pied droit*, au voisinage de l'extrémité postérieure du cinquième métatarsien, *ecchymose* de la dimension d'une pièce d'un franc et, immédiatementen arrière, *bulle* allongée, de trois centimètres. Rien de semblable sur le bord interne du pied droit, ni sur le pied gauche. La manière dont la malade est couchée fait cependant porter sur le lit e bord interne des pieds. L'ulcération de la fesse droite mesure cinq centimètres sur cinq et demi. Rien de nouveau sur la fesse gauche. — Respiration haute, stertoreuse; râle laryngo-trachéal, pouls imperceptible, T. R. 40°, 4. La malade meurt à onze heures. Vingt minutes plus tard, T. R. 40°, 2.

Etat de la rigidité cadavérique. A midi, pas de traces de rigidité. T. R. 38°,2 (le cadavre est dans le lit). — 2 heures : à *droite*, roideur légère de l'épaule, flaccidité des autres jointures et de tout le membre inférieur ; à *gauche*, roideur assez forte de l'épaule, commencement de roideur du coude etc.; roideur médiocre de la hanche. Cou flasque. T. R. 37°,8. (Le cadavre est à l'amphithéâtre).

4 *heures*. Mêmes phénomènes à *droite*. A *gauche* la rigidité a envahi le coude, le poignet et les doigts. T. R. 36°,2. — 6 heures: rigidité aux membres supérieurs, mais plus forte à gauche qu'à droite. Les hanches, les genoux, les pieds sont rigides des deux côtés. 8 heures : pas de différences notables.

7 *mars*. 8 heures : roideur médiocre du cou. A *droite*, rigidité peu intense de l'épaule, assez forte au coude, très-marquée au poignet et aux doigts; flaccidité de la hanche, roideur du genou. A *gauche*, la rigidité est un peu plus accusée qu'à droite. —10 heures : les épaules sont flasques, la roideur paraît un peu plus prononcée au coude et au poignet droit qu'aux jointures correspondantes gauches, mais celles-ci ont été un peu étendues pour pratiquer l'autopsie, car, pour les membres inférieurs, tandis qu'il y a encore de la roideur dans la hanche et le genou gauches, à droite il n'y a plus que de la flaccidité.

AUTOPSIE. *Tête* : péricrâne, os, méninges, rien. *Encéphale*, 1060 grammes. D'une façon générale, les artères de la base sont très athéromateuses.

Hémisphère gauche. L'*artère sylvienne*, à son origine, est *oblitérée* par un *caillot* presque tout à fait décoloré, siégeant au niveau d'un défilé athéromateux. — La *cérébrale postérieure* présente un dépôt athéromateux ne laissant qu'un tout petit canal filiforme. — La plupart des circonvolutions du lobe occipital, surtout en arrière du sillon de Rolando, sont ramollies et, en détachant la pie-mère, on entraîne la substance nerveuse. Le *foyer de ramollissement* occupe tout le centre ovale et même le corps strié qui est un peu ramolli, offre une teinte rouge générale.

Hémisphère droit. Les artères, et en particulier la sylvienne, sont très-athéromateuses. Circonvolutions et substance cérébrale saines.

Thorax. Pas de congestion hypostatique. Au sommet du *poumon gauche*, *caverne* pouvant loger une petite orange, entourées d'adhérences pleurales. Cœur lavé sans le péricarde, 25 gr. caillots décolorés dans l'oreillette et le ventricule gauches.—Pas de lésions valvulaires. Tissu cardiaque friable, couleur de feuilles mortes.

Abdomen. Teinte ardoisée de l'*estomac*, sans ecchymose. — *Foie*, 755 gr., atrophié, grisâtre; pas de calculs. — *Rate*, 80 gr. épaississement de son enveloppe. — *Pancréas*, 50 gr. ; rein droit 95 gr., le gauche 115 gr., sains. —*Vessie*, normale.

En quoi consistent dans ce cas type de ramollissement blanc, les phénomènes thermométriques ? La figure 10 nous les fait connaître : à l'origine (2 ou 3 heures après l'attaque) la température est au-dessous du chiffre physiologique, 36°,8 ; ensuite elle s'accroît progressivement, mais avec une certaine lenteur en comparaison de ce qu'on observe dans l'hémorrhagie cérébrale et arrive, le quatrième jour, à 40°,4. La période ascendante a succédé immédiatement à l'abaissement initial, moindre

d'ailleurs que dans certaines hémorrhagies cérébrales. Notons encore que, la température ayant été prise après la mort, nous avons pu nous assurer qu'elle diminuait rapidement et que le cadavre se mettait vite en équilibre de température avec le milieu ambiant

— Nous trouvons une courbe analogue chez la malade Bouchet :

10 à 11 heures	après l'attaque.	. , .	T. R.	36°,6
24	id.	— . . .		36°,5
36	id.	— . . .		38°,4
48	id.	— . . .		38°,6
60	id.	— . . .		39°,6
72	id.	— . . .		42°,6

Cette dernière température, la plus forte que nous voyons consignée dans les observations recueillies par nous ou mises à notre disposition par M. Charcot a été prise quelques instants avant la mort.

A quelle cause attribuer cette élévation si considérable de la température? L'autopsie, croyons-nous, va nous la faire découvrir. Il existait, en effet, une thrombose oblitérant l'artère carotide interne gauche, la sylvienne gauche et ses branches et, à cette thrombose correspondaient d'énormes lésions de l'hémisphère gauche. En détachant les méninges, on entraînait la substance grise qui était ramollie dans toute son étendue, mais en particulier, au niveau du lobe occipital. La partie postérieure du corps strié, la couche optique toute entière, présentaient une diffluence marquée et un pointillé rouge dans toute son épaisseur (apoplexie capillaire). Tout le

lobe occipital et tout le lobe sphénoïdal étaient ramollis. Dans le lobe frontal la substance grise était diffluente, la substance grise avait sa consistance normale.

La présence d'un ramollissement aussi vaste, ayant occasionné des ravages aussi considérables et rappelant ceux que produisent les foyers hémorrhagiques, nous paraît donner la raison de la courbe thermométrique.

— Une autre malade, Commaille, nous fait voir la même ascension de la température.

12 heures après l'attaque.			. . .	T. R. 37°,4.
24	—	—	. . .	38°,4.
36	—	—	. . .	38°,2.
48 et 60	—	—	. . .	39°,4.
72	—	—	. . .	40°.
84	—	—	. . .	40°,6 (1)

Eh bien, dans ce cas encore, il y avait quelque chose d'extraordinaire : le ramollissement avait envahi *tout l'hémisphère cérébral droit* ; la *couche optique* et le *corps strié* étaient à peine reconnaissables. Ce foyer était dû à une oblitération récente de la carotide interne droite, de ses branches, la cérébrale antérieure, l'artère sylvienne, etc.

Mais si l'on jette un coup d'œil sur les tracés appartenant à des malades qui ont succombé à un ramollissement de moyenne étendue, et ce sont les cas les plus fréquents, on ne trouve d'habitude ni un abaissement initial aussi prononcé, ni une ascension aussi brusque. Voici quelques faits à l'appui.

(1) Cette dernière température a été prise sept heures avant la mort.

— Chez Regnier, la température rectale, notée *aussitôt après l'attaque*, était à 38°,2, — chiffre que nous n'avons jamais vu dans l'hémorrhagie cérébrale en pareille circonstance, — et trois heures plus tard à 38°,2. Les jours suivants la température resta un peu au-dessus de 37°.

— Deux heures après l'attaque, nous avons trouvé, chez Sougerre, 37°, le lendemain 38°,8 ; puis, la température s'abaisse peu à peu (en trois jours) à 37°,6 et enfin remonte (cinquième et sixième jours) jusqu'à 39°,3 (1).

— Chez Émery, *aussitôt après l'attaque*, la température était à 37° ; douze heures après à 38°,2; vingt-quatre heures après à 38°.

Le tracé de Braines est plus instructif :

7 heures après l'attaque. . . .			T. R.	38°.
19	—	—		40°.
31	—	—		38°,4.
43	—	—		39°,6.
55	—	—		38°,6.
67	—	—		39°,2.
79	—	—		38°,6.
91	—	—		38°,8.
103	—	—		38°,7.
115	—	—		39°.
127	—	—		38°,2.
139	—	—		39°,6.
151	—	—		40°,2.

Ainsi, il y a eu, peu après l'attaque : 1° une éléva-

(1) Vingt minutes après la mort, la température avait déjà baissé, bien que le cadavre fut resté dans le lit.

tion considérable (40°), puis une chute de la température, *phénomène* que l'on ne rencontre pas dans l'hémorrhagie cérébrale ; 2° des oscillations plus larges que durant la période stationnaire de l'hémorrhagie cérébrale.

—Dix heures, 24 et 36 heures après l'attaque, la température chez Pessé était à 36°, 8 c'est là une particularité que nous n'avons jamais remarquée dans l'hémorrahgie cérébrale. — Chez Garnier, une heure après l'attaque, la température était à 37°, 8.

Ces deux séries de faits, concernant l'une le ramollissement rouge, l'autre le ramollissement hlanc, ne présentent pas entre elles de différences bien frappantes; mais il n'en est pas de même quand on les compare avec les faits d'hémorrhagie cérébrale. Toutefois, avant de faire saillir ces différences, disons un mot des cas extraordinaires de ramollissement du cerveau. Dans ces cas (Cauchois, Bouchet, Commaille) le tracé thermométrique est analogue, avons-nous dit, à celui de l'hémorrhagie cérébrale. Or, l'étendue de la lésion, son siége (couche optique, corps strié) nous paraît-être une circonstance capable d'expliquer cette analogie.

Voyons maintenant quels sont les caractères qui distinguent les tracés du ramollissement de ceux de l'hémorrhagie cérébrale et pour cela comparons, dans les deux maladies les diverses périodes thermométriques.

1° *Abaissement initial.* Si l'on excepte les cas de ramollissement que nous continuerons de désigner sous le nom d'extraordinaire, l'abaissement initial fait, en général, défaut dans *l'encéphalomacie* et, quand il existe :

a.) il n'est pas aussi prononcé que dans l'*hémorrhagie cérebrale; b.*) ou il persiste pendant un temps assez long (Pessé), ce que nous n'avons jamais observé dans l'*hémato-encéphalie.*

2° *Période stationnaire.* Souvent, peu après l'attaque, on voit survenir, quand il s'agit d'un *ramollissement,*

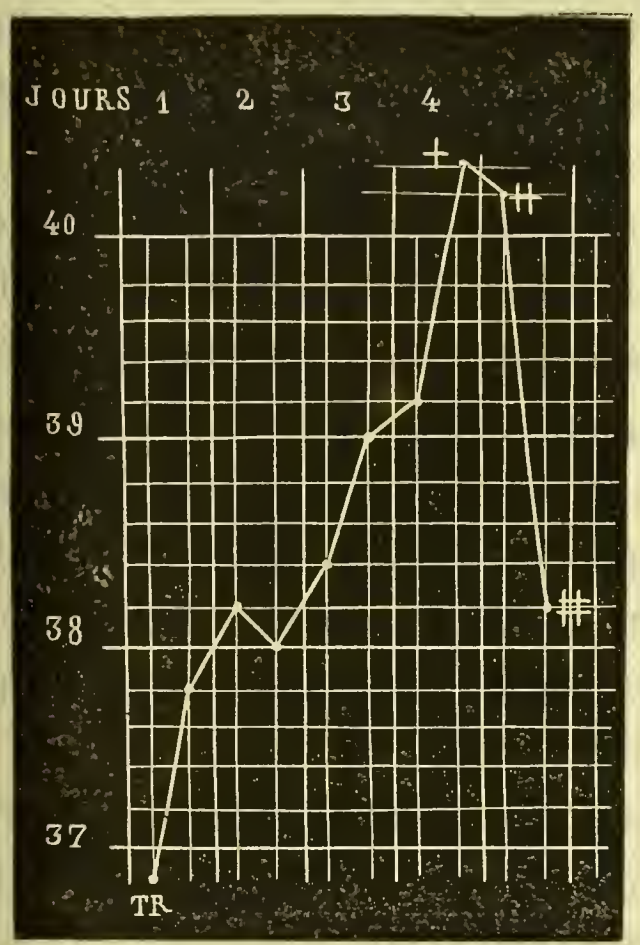

Fig. X.

une élévation brusque de la température qui atteint 39° et même 40°; puis, la température baisse, revient au taux normal et offre des oscillations tout à fait irrégulières. Dans l'*hémorrhagie cérébrale* nous n'avons jamais vu la période ascensionnelle suivre cette marche. Lorsque, dans cette maladie, la température dépasse 39° peu après l'attaque, elle ne redescend pas au chiffre physiologique, à moins cependant, qu'il ne se

produise un nouvel épanchement sanguin. D'un autre côté, les oscillations sont plus régulières et plus circonscrites dans l'hémorrhagie cérébrale que dans le ramollissement du cerveau.

3° *Période ascendante.* Dans le *ramollissement*, elle survient d'habitude après une période stationnaire assez longue, et la température monte moins haut que dans l'*hémorrhagie*; chez quelques malades, même, elle a été à peine marquée.

4° *Température terminale.* A part, bien entendu, les cas extraordinaires, la température terminale est moins forte dans le *ramollissement* que dans l'hémorrhagie.

Les faits qui précèdent nous autorisent, pensons-nous, à conclure que : 1° la courbe thermométrique diffère dans l'hémorrhagie cérébrale et dans le ramollissement du cerveau ; 2° que l'examen de la courbe thermométrique peut fournir des indications sérieuses au point de vue du diagnostic.

Ce n'est pas seulement avec le ramollissement du cerveau que l'on peut confondre l'hémorrhagie cérébrale ; il est encore d'autres états morbides qui rendent le diagnostic difficile : telles sont les *attaques apoplectiformes* symptomatiques de la paralysie générale, de l'urémie, etc. ; telles sont enfin les *attaques épileptiques* et *épileptiformes*. Voyons donc si, dans ces circonstances multiples, l'exploration thermométrique nous fournit des éléments de diagnostic.

II. Attaques apoplectiformes.

A. Les *attaquesapoplectiformes* que l'on a si souvent l'occasion de voir chez les *paralytiques généraux*, ont été l'objet d'études spéciales de la part de M. Westphal. « Les recherches de cet auteur, dit M. Charcot, ont montré que la température, un quart d'heure ou une heure après ces attaques, s'élève jusqu'à 39 degrès environ, qu'il y ait ou non des convulsions. Elle s'abaisse rapidement, si le cas est favorable ; mais si la mort doit s'en suivre, elle persiste et même va en augmentant. A l'autopsie, vous ne trouvez pas, dans ces cas, d'autres lésions que celles de la périencéphalite chronique diffuse. Dans quelques cas cependant, on a constaté l'existence d'indurations pulmonaires de formation récente ; mais, dans le plus grand nombre, rien n'est venu expliquer les accidents de la fin (1).

Cette élévation brusque de la température, un quart d'heure ou une heure après l'attaque, n'est pas le propre de l'hémorrhagie cérébrale, nous l'avons suffisamment démontré, et l'exploration thermométrique, en permettant de poser un diagnostic précis, rend un service indubitable à la clinique.

B. Par opposition, dans les attaques apoplectiformes symptomatiques de l'urémie, on observe, soit un abaissement de la température, soit une température à peu

(1) Charcot, *De l'importance de la thermométrie dans la clinique des vieillards*, leçon faite à la Salpêtrière en mai 1869. (*Gazette hebdomadaire*, 1869, p. 821.)

près normale. C'est au moins ce qu'indiquent les faits notés par M. Hirtz et les observations que nous a communiquées M. Charcot. Dans ces dernières, il s'agissait de malades cancéreuses chez lesquelles les uretères étaient oblitérés. Mais, disons-le de suite, l'état stationnaire de la température dans les jours suivants, jointe du reste aux symptômes concomittants, rend toute erreur impossible.

III. Attaques épileptiformes et épileptiques.

Chez les malades atteintes, depuis un temps plus ou moins long, d'hémiplégie consécutive à l'hémorrhagie ou au ramollissement du cerveau, « il n'est pas rare, dit M. Charcot, de voir s'établir une affection marquée par des accès tantôt *apoplectiformes*, tantôt *épileptiformes*, à retours plus ou moins fréquents. Il existe la plus grande analogie entre ces accès et les accidents correspondants de la paralysie des aliénés. » (*Loc. cit.*, page 822). Les exemples de ce genre sont nombreux. Nous en citerons deux fort remarquables.

OBSERVATION XI.

CONVULSIONS ÉPILEPTIFORMES.

Etourdissements, embarras de la parole. — Hémiplégie et tremblement du côté droit — Attaque épileptiforme (1866.)—*Accès convulsifs avec rigidité* (1867.) — *Refroidissement relatif d'un membre lors d'une nouvelle attaque. Marche de la température. —Elévation considérable au moment de la mort. — Dilatation*

des artères de la base. — Foyers hémorrhagiques : 1° dans le corps strié gauche ; 2° dans les circonvolutions du même côté. — Ramollissement du bulbe ? — Nombreux anévrysmes miliaires dans les circonvolutions, le corps strié, la protubérance. — Anévrysme miliaire sur la pie-mère spinale. (Observation communiquée par M. CHARCOT) (1).

Peugnet Emérentine J., mariée, couturière, admise le 27 août 1866, à la Salpêtrière, est entrée le 13 décembre de la même année au n° 2 de la salle Luc (service de M. Charcot).

Internat de M. Bouchard (I 1866.) Réglée à 13 ans ; un enfant ; pas de fausses couches ; ménopause à 50 ans ; céphalgies fréquentes depuis 30 ans. Cette femme raconte qu'elle est *paralysée depuis six mois.* En montant son escalier, elle fut prise tout à coup d'étourdissements. Néanmoins elle put remonter chez elle et s'asseoir. Elle remarqua que sa langue fonctionnait mal ; elle ne perdit pas connaissance. Le lendemain les accidents s'étaient un peu amendés et bien qu'elle commençât à s'apercevoir qu'elle avait un affaiblissement du côté droit, il lui fut possible d'aller à l'hôpital de la Pitié dans le voisinage duquel elle habitait. Elle y resta huit jours. Trois semaines après sa sortie elle fut affectée d'un tremblement du côté droit de la face et du corps.

Etat actuel (13 décembre). Déviation de la face à gauche. Angle naso-labial gauche un peu plus prononcé que le droit. Commissure labiale gauche plus élevée que l'autre. La direction des yeux est normale ; les pupilles sont égales.

Le *bras droit* ne présente aucune déformation, mais il offre de la roideur musculaire. Il exécute des mouvements volontaires, mais avec lenteur et irrégularité. La malade serre moins fortement avec la main droite qu'avec la gauche. Les mouvements communiqués sont pénibles ; la pression sur les nerfs et les muscles n'occasionne aucune douleur.

Membres inférieurs. Les mouvements volontaires sont affaiblis,

(1) Nous avons rédigé cette observation d'après les notes recueillies par MM. Bouchard et Lépine

irréguliers ; toutefois, ils s'accomplissent dans une certaine mesure. Les mouvements réflexes sont moins marqués à droite qu'à gauche. La sensibilité à la douleur est émoussée des deux côtés au même degré. Les autres modes de la sensibilité sont conservés.

Ce matin, à 7 heures, la malade a été prise d'un accès caractérisé par des mouvements convulsifs de la face, affectant la forme du tic, avec sensation de fourmillements. Le bras droit était en même temps affecté de mouvements spasmodiques. T. Ax. droite 37°,8; gauche, 35° ; T. R. 37°. *Exeat* le 2 janvier 1867.

Internat de M. Lépine. 1867. 22 *février.* Ce soir, deux heures après son repas, attaque ; dès le début, convulsions toniques. Un quart d'heure après on note l'état suivant : perte de connaissance, mouvements oscillatoires de la tête. Les yeux sont ouverts, fixes, regardent à droite ; les pupilles sont immobiles, peut-être légèrement contractées. Les muscles de la face, surtout à gauche, sont agités de convulsions qui ont lieu en même temps (160 environ par minute). La commissure labiale gauche est fortement tirée en haut : en résumé, *paralysie faciale droite.*

Les muscles *sterno-mastoïdiens* sont convulsés. Les muscles *grands pectoraux*, plus particulièrement le droit, sont le siége de convulsions isochrones avec celles de la face. Les *membres supérieurs* et principalement le *droit* sont animés de secousses convulsives sans rapport avec celles de la face.

A un moment de l'examen, les convulsions deviennent plus intenses à gauche, sans atteindre, toutefois, l'intensité qu'elles ont à droite. Bientôt on observe des *convulsions toniques*, générales et les *membres inférieurs* qui, jusque-là, étaient restés indemnes, sont convulsés à leur tour.

Par instants, les convulsions cessent et on note une résolution complète ; mais, ce calme n'est que passager. Peu après, on voit survenir des *convulsions cloniques* accompagnées d'un bruit laryngien assez intense. Pouls à 148 au moins, sitôt après la période convulsive ; T. R. 38°, 8; T. Axillaire droite 38°, 7; gauche, 38°, 5.

La compression de l'une des carotides arrête les mouvements convulsifs ; si l'on suspend la compression, ils reparaissent au bout de

quelques secondes. Il semble que la compression de la carotide gauche (côté sain) est plus efficace que celle de la carotide droite (côté paralysé). — A 10 heures du soir, T. R. 40°. A la fin d'un accès, la malade n'avait plus de convulsions de la face. Elle fume la pipe des deux côtés.

23 *février*. — La malade n'a pas repris connaissance depuis hier soir. Les yeux roulent dans tous les sens, surtout vers la droite (espèce de *nystagmus*). La pupille gauche est plus étroite que l'autre. Les narines sont pulvérulentes. La sensibilité paraît partout conservée. Le membre inférieur droit n'est pas plus roide que le gauche. Le *bras droit*, dans l'extension est *rigide;* on peut le fléchir, mais abandonné à lui-même, il redevient promptement rigide. Quand on pince la malade, elle exécute quelques mouvements volontaires. Il y a une différence de température entre les deux mains : la *droite*, couverte de moiteur, *est plus chaude que la gauche*. Bien qu'il ne soit survenu aucune attaque depuis hier soir et que les membres soient flasques, excepté le bras droit, la température rectale n'a pas varié : 40°. Pouls à 100, irrégulier. — Vésicatoire à la nuque; lavement purgatif.

Soir. — Même état comateux. Face violacée, asphyxique, sans chaleur, regardant à gauche. Pupilles les mêmes que ce matin. Dents serrées. La malade fume la pipe, surtout à droite. — Le *membre supérieur droit* est un peu *plus rigide* que le *gauche*. Le *membre inférieur gauche* est un peu rigide; le droit est flasque. — P. 112; R. 60; T. R. 41°. Température de la *main droite*, 37°, (36°, 2 une demi-heure plus tard) *gauche*, 39°, 2.

24 *février*. Flaccidité des membres; toutefois il y a encore un peu de rigidité dans le coude droit. Sugillation des membres inférieurs. Pas de mouvements convulsifs. Coloration violacée générale. Respiation stertoreuse. Râle laryngo-trachéal. Tête et globes oculaires tournés à gauche. Pouls insensible; R. 44; T. R. 42°; T. de la main droite 33°.; gauche, 35°,3.

Soir (7 heures 1/2). Battements cardiaques nets. Mouvements, respiratoires rares. Face pâle. Nulle trace de rigidité. T. R. 42°,5 : à ce moment la malade meurt.

Autopsie *le* 26 *février*. *Os*, *dure-mère*, rien. — Les *artères* de la base sont, en général, dilatées, surtout le tronc basilaire, qui, de plus, est flexueux; quelques points athéromateux ne diminuent pas leur calibre en raison même de la dilatation.

Hémisphère cérébral gauche. Ni ramollissement, ni inflammation à la surface. Au voisinage de la scissure interhémisphérique, *foyer ocreux* ne ressemblant pas à une plaque jaune de ramollissement légèrement déprimé, peu profond, entouré d'une membrane kystique plissée. L'examen microscopique fait constater dans ses parois des *anévrysmes miliaires*, de nombreux cristaux d'hématoïdine et des amas de pigment de couleur jaune. Les noyaux extra et intra-ventriculaires du corps strié renferment un petit *foyer hémorrhagique* ocreux et présentent, à leur périphérie, une grande quantité d'*anévrysmes miliaires*. La plupart des vaisseaux du corps strié offrent à un degré avancé l'altération scléreuse. Leur tunique externe laisse voir des faisceaux de tissu conjonctif ondulés. Sur quelques-uns on trouve un épaississement de la paroi, des dilatations moniliformes ; certaines d'entre elles sont oblitérées par un caillot fibrineux en voie de régression. Sur les coupes du corps strié, nombre extrêmement considérable d'*anévrysmes miliaires* de volume et d'aspect très variables. Dans la gaîne des vaisseaux voisins des foyers hémorrhagiques, corps granuleux assez rares. Nulle part on n'a rencontré d'artériole a paroi athéromateuse. — Le reste de la substance cérébrale est sain ainsi que l'*hémisphère droit*.

Vascularisation et *ramollissement* très léger du *bulbe* et de la *protubérance*. Celle-ci contient de très nombreux *anévrysmes miliaires* : quelques-uns ont la grosseur d'un grain de millet. Dans le bulbe et la *région cervicale de la moelle*, le microscope fait découvrir des *corps granuleux* et des noyaux de tissu conjonctif, plus nombreux qu'à l'état normal. Sur la pie-mère de la moelle cervicale, au-dessous de l'entrecroisement des pyramides et au niveau du sillon médian antérieur existait un petit *anévrysme*.

Thorax et *abdomen*. *Poumons*, sains. — Le *cœur* n'est pas graisseux; 270 gr. Rien aux orifices, etc. La crosse de l'aorte et l'aorte thoracique sont assez notablement athéromateuses. Plaques généra-

lement petites, isolées, à peine saillantes, non ulcérées; toutefois ce vaisseau à conservé en partie son élasticité. — *Rate*, *foie*, etc., sains. — Les reins, 270 gr., ne présentent pas d'atrophie sénile.

Un quart-d'heure après l'attaque, la température était à 38°,6; deux heures plus tard à 40°, chiffre auquel elle se maintient jusqu'au lendemain matin; puis, elle augmente, gagne 41° à la fin du premier jour, 42° le matin du second jour et atteint enfin le chiffre élevé de 42°,5

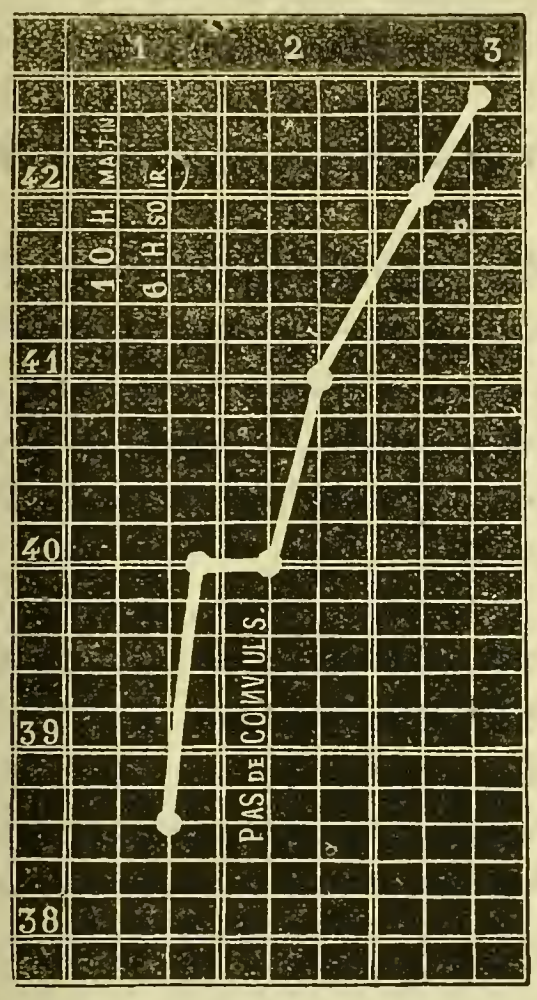

Fig. XJ.

au moment de la mort, c'est-à-dire quarante-neuf heures après l'attaque (fig. 11).

Considéré d'une façon générale, ce tracé se rapproche de celui de la période ascendante de l'hémorrhagie cérébrale. Mais la température initiale est bien différente :

tandis que dans l'hémorrhagie cérébrale nous constatons un abaissement de la température, ici, nous avons une élévation de la température. C'est là un point dont la valeur n'échappera à personne.

La seconde malade n'est pas moins intéressante. Chez elle, les attaques épileptiformes, plus anciennes que chez la précédente, ont été extrêmement nombreuses.

OBSERVATION XI

Température dans l'état de mal épileptique.

Atrophie cérébrale. — Hémiplégie à droite. — Attaques épileptiques. — État de mal. — Température durant les accès et dans les intervalles. — Mort. — Autopsie. — Lésions anciennes de l'hémisphère gauche. — Atrophie des circonvolutions. — Dégénérations secondaires du pédoncule cérébral, etc. (Observation personnelle).

Fayadat Rosalie Fl., 32 ans, admise à la Salpêtrière, le 3 avril 1858, est entrée le 12 décembre 1868, au n° 4 de la salle Saint-Luc (service de M. Charcot). Cette malade, hémiplégique du côté droit, est sujette à des attaques épileptiques, assez rares d'ailleurs pour que l'on puisse la garder dans les dortoirs consacrés aux infirmes et aux vieillards. Sa taille est exiguë (1 mètre 40), sa tête petite, le front bas, les lèvres saillantes; le système pileux est peu développé, le crâne est déjà en partie dénudé. L'intelligence est faible. La parole est libre et ce n'est que quand la malade est émue, que l'on observe une légère hésitation. Point de paralysie faciale.

Les membres du côté droit sont moins volumineux que ceux du côté gauche. Voici quelques mesures qui donnent une idée exacte de cette différence :

Circonférence	du bras droit	28 cent.	Du gauche	29 cent.	5.
—	de l'avant-bras	21, 5	—	22	—
—	du poignet	12, 5	—	13,	5.
—	du métacarpe	13	—	17	—
—	de la cuisse	32, 5	—	34,	5.
—	du mollet	24	—	27,	5.

Le membre inférieur droit est plus court de 2 centimètres que le gauche. La malade en marchant traîne la jambe droite. Elle se sert de ses deux bras, mais préférablement du gauche. — Depuis qu'elle est à l'hospice, elle n'est venue qu'une seule fois à l'infirmerie, pour accoucher (22 ans). La grossesse, la parturition ne paraissent avoir présenté rien de particulier. Le sein droit a toujours été moins gros que l'autre.

Le 12 *décembre*, Fay... ayant eu plusieurs accès dans la matinée, est envoyée à l'infirmerie. A peine y était-elle arrivée, qu'elle eut une attaque complète pendant laquelle la température rectale s'est élevée à 38°,3. La crise épileptique a offert les caractères suivants : La malade étant assise sur son lit, on a noté en premier lieu des convulsions des muscles de la moitié droite de la face, une inclinaison de la tête vers l'épaule droite, due à la torsion du cou, une déviation de la face et des yeux dans le même sens, une traction de la commissure labiale droite. Les paupières, à droite, d'abord closes, se sont bientôt écartées. Ces phénomènes, qui ont duré environ 20 secondes, ne s'accompagnaient pas de perte de connaissance, car Fay... cherchait à ramener sur elle les couvertures qui avaient été rejetées vers le pied du lit. A ce moment, elle se renverse en arrière, la torsion du cou, la déviation de la face augmentent, le bras droit s'élève, l'avant-bras se fléchit sur le bras, tout le membre supérieur droit devient roide ; presque en même temps le bras gauche se roidit et on voit apparaître des secousses cloniques, rapides et assez fortes à droite, rares et moins marquées à gauche. Les membres inférieurs, après une courte période de tonicité sont pris à leur tour de convulsions cloniques, égales des deux côtés et d'ailleurs légères.

Au bout d'un temps assez court, une à deux minutes depuis le dé-

but de l'attaque, la pâleur de la face est remplacée par de la rougeur; la respiration est stertoreuse, fréquente (36-40); les lèvres laissent couler une écume non sanguinolente. Peu après, Fay... s'assied, regarde les assistants d'un air hébété et répond d'une manière inconsciente aux questions qu'on lui pose.

Quelques minutes à peine se sont-elles écoulées, qu'il survient une quatrième attaque pendant laquelle la température, un instant stationnaire, s'est élevée à 3°,82. Durant cette attaque, les pupilles étaient dilatées au même degré ; les convulsions toniques des membres inférieurs ont été très-marquées et la jambe gauche, non paralysée, s'est fléchie énergiquement sur la cuisse.

13 *décembre*. Les attaques ont continué pendant la nuit, à peu près sans intervalles; malheureusement, elles n'ont pas été comptées.

Traitemen : ℞ Bromure de potassium	6	grammes.
Iodure de potassium	1	—
Eau	150	—
Sirop	50	—

A prendre par cuillerées dans les vingt-quatre heures.

Soir. P. 100; R. 40 ; T. R. 40°, pendant un accès. Durant quelques secondes le thermomètre est resté à 39°,4, puis a monté à 40° sitôt que les convulsions ont cessé. Dans un accès qui suit presque immédiatement, outre les phénomènes déjà indiqués, on remarque quelques convulsions du muscle orbiculaire gauche, survenant après l'apparition des convulsions de la moitié droite de la face ; enfin on remarque que la roideur du bras gauche se montre seulement quelques secondes après son apparition à droiet. Pas de selles involontaires, rarement de l'écume à la bouche ; pas de coma véritable. — A huit heures du soir, entre deux accès, T. R. 39°,6.

14 *décembre*. Les accès continuent pour ainsi dire sans relâche. Ils présentent les mêmes particularités ; les convulsions semblables à de petites secousses tétaniques, prédominent à droite (T. R. 40°,3). Au bout d'une minute au plus, la tête revient à sa position naturelle, c'est-à-dire qu'elle est un peu infléchie vers l'épaule gauche. Après la crise, P. 84 ; T. R. 40°. On venait de retirer le thermomètre lors-

qu'est survenue une nouvelle attaque (T. R. 40°,3). Bromure de potassium 8 gr. etc. Les règles commencent à couler.

Soir. P. 88; R. 32. De trois à quatre heures, six accès. La température prise durant une crise est restée à 40° pendant quelque temps, puis est montée à 40°,9 sitôt la cessation des convulsions. — Légère injection de la face; pupilles égales, dilatées, non contractiles; narines pulvérulentes; mucosités desséchées sur les gencives; langue sèche, soif vive; déglutition facile; ni vomissements, ni selles. Les règles ne coulent pas. Battements du cœur réguliers. *Rougeur diffuse* sur la *fesse droite.*

15 *décembre.* Depuis hier soir 7 heures jusqu'à ce matin 7 heures, Fay... a eu 133 accès. On est témoin d'un accès dans lequel, contrairement à ce qu'on a vu jusqu'ici, la face est tournée vers la gauche. La dilatation des pupilles s'exagère peu dans les attaques. Le thermomètre était placé depuis quelques secondes, quand éclata une crise; la colonne mercurielle est montée rapidement à 39°,5; les convulsions ayant cessé, la colonne s'éleva lentement à 40°,7. Une nouvelle crise étant survenue alors, le thermomètre n'a pas bougé. — Bromure de potassium, 10 gr. etc.

Soir. Dans l'intervalle, du reste très-court, des accès, la malade comprend ce qu'on lui demande et répond par signes: elle indique qu'elle a mal à la tête en portant la main gauche au front. T. R. 40°,9. Depuis ce matin 7 heures jusqu'à ce soir 7 heures, 139 accès. Écoulement menstruel nul. Constipation opiniâtre : huile de croton, une goutte; huile de ricin, 20 gr.

16 *décembre.* Depuis hier soir jusqu'à ce matin à 7 heures, 100 accès. En dehors des accès, pas de contracture. Les doigts, à droite, ont une tendance à se recoqueviller sur la paume de la main. D'une façon générale la sensibilité paraît normale à droite. Par le chatouillement de la plante des pieds, mouvemement réflexes rapides et assez marqués à gauche, lents et moins prononcés à droite. Lorsqu'on touche les cils il y a des mouvements de clignotement des deux côtés. Pupilles très-dilatées; paupières entr'ouvertes. Face très-altérée, déviée à gauche; dents serrées.

Le corps est couvert d'une sueur visqueuse. Les membres supé-

rieurs sont flasques. Teinte violacée de la main et du bras droi tranchant avec la pâleur de la main gauche. Même différence entre les deux pieds ; mais pour le reste des membres la teinte violacée est aussi prononcée des deux côtés. — La *tache érythémateuse* de la *fesse droite* est plus foncée ; au centre, plaque bleuâtre de 4 centimètres de diamètre. *Erythème* de la *fesse gauche*. En dehors de ses attaques, la malade repose sur le côté *gauche*.

Dans une crise on observe à droite, comme précédemment, une occlusion rhythmique des paupières, des convulsions des muscles de la joue, des tractions spasmodiques de la commissure labiale, tandis que le côté gauche demeure maintenant à peu près immobile.

P. 128, régulier ; R. sublime, à 48 ; T. R. 41°,7 en dehors de l'accès.

Soir. Depuis ce matin jusqu'à 5 heures et 1/2, 84 accès. Suspension d'une heure ou deux. Peau moite, brûlante ; face inondée de sueur. Râle laryngo-trachéal. P. 128 ; R, 52 ; T. R. 41°,7. — *Morte* sans avoir eu de nouvelles crises, à onze heures du soir. T. R. 42°, 1.

Rigidité cadavérique. Nous avons suivi dans ce cas, sur les conseils de M. Charcot, la marche de la rigidité cadavérique. Elle a offert les particularités suivantes :

17 *décembre*. 2 heures du soir : cou un peu roide ; rigidité moyenne à l'épaule *droite*, très-forte au coude, roideur du poignet ; rigidité des doigts qui sont énergiquement fléchis. A *gauche*, rigidité très-prononcée de l'épaule, du coude, des doigts, médiocre du poignet. | Rigidité médiocre des trois jointures du membre inférieur droit ; assez forte à gauche.

4 *heures*. Roideur simple à l'épaule droite, flaccidité du poignet ; à gauche rigidité moindre à l'épaule ; les autres jointures, des deux côtés *ut supra*. Cou flasque. Simple roideur de la hanche et du genou droit ; rigidité du pied. A gauche la hanche et le genou sont plus roides qu'à droite. Le pied est très-rigide.

18 *décembre*, 10 heures. Cou flasque ; légère roideur de l'épaule et du coude droit, poignet flasque ; doigts médiocrement rigides. A gauche, roideur de l'épaule ; coude, poignet et doigts rigides. Le membre inférieur gauche est un peu plus roide que le droit.

AUTOPSIE *le* 18 *décembre*. — *Péricrâne*, *os*, rien de particulier. L'ablation de la calotte crânienne fait écouler une assez grande quantité de sérosité. La pie-mère est légèrement injectée. Les artères sylviennes ainsi que les autres artères de la base, sont souples, nullement athéromateuses. Les hémisphères cérébraux, étant en place, *paraissent* à peu près aussi volumineux. — L'hémisphère *droit*, dépouillé sans peine de ses enveloppes, pèse 480 grammes. Les circonvolutions, les deux substances, le ventricule latéral n'offrent aucune altération.

Hémisphère cérébral gauche. La pie-mère se détache facilement, si ce n'est au niveau de le face convexe des lobes sphénoïdal et occipital où cette enveloppe, infiltrée de sérosité, adhère par points isolés à la substance grise. Lorsque la pie-mère est enlevée en totalité, on observe une atrophie considérable des circonvolutions des lobes occipital et sphénoïdal, atrophie qui se traduit par une différence (en moins) de cent grammes comparativement au poids de l'hémisphère droit. Dans les parties correspondantes, la couche comprise entre la périphérie et le ventricule latéral ne mesure pas même un centimètre d'épaisseur.

Les circonvolutions de la face convexe, depuis l'extrémité antérieure de l'hémisphère jusqu'à la grande circonvolution pariétale postérieure sont normales et ont les mêmes dimensions que les circonvolutions similaires du côté opposé. La circonvolution d'enceinte de la scissure de Sylvius est intacte. La moitié postérieure des circonvolutions qui suivent la grande circonvolution pariétale postérieure c'est-à-dire la petite circonvolution pariétale postérieure et la circonvolution dite occipitale, va en s'atrophiant progressivement d'avant en arrière.

A partir de là jusqu'à l'extrémité postérieure de l'hémisphère et du bord inférieur au bord supérieur, toutes les circonvolutions sont remarquablement atrophiées. Étudiées au point de vue de leur aspect, elles peuvent être divisées en deux variétés : 1° les unes sont ratatinées, indurées, pour ainsi dire réduites à rien ; 2° les autres, moins grêles, présentent une particularité curieuse : quand on incise avec précaution leur couche superficielle, on voit sortir de la

sérosité contenue dans une cavité kystique comprise entre ces circonvolutions atrophiées et la paroi épaissie du ventricule latéral. Ces lésions ne rappellent en rien l'aspect des plaques jaunes, résultant des ramollissements anciens.

Si maintenant on examine la face interne de l'hémisphère gauche, on y découvre plusieurs lésions importantes. Le ventricule latéral est un peu dilaté. La *queue du corps strié*, la *couche optique*, dans une largeur de 3 millimètres environ, profondément altérées, sont remplacées par une cicatrice froncée, grisâtre, se continuant avec une autre cicatrice semblable qui occupe la corne occipitale du ventricule et presque toute la corne sphénoïdale. Quelques vaisseaux irréguliers, plus volumineux que de coutume, sillonnent ces cicatrices.

Au *microscope*, M. Charcot a trouvé dans les parties du foyer intéressant la substance grise des circonvolutions, des myélocites très-gros, nombreux, mêlés à des fibrilles de tissu conjonctif, des cellules nerveuses et des tubes nerveux; il n'y a pas de corps granuleux. Les parties profondes sont constituées par un véritable tissu conjonctif (1).

Outre les lésions précédentes, on note encore les suivantes (fig. 12): L'atrophie du *nerf* et de la *bandelette optiques gauches* (*a, c*), du *tubercule mamillaire* gauche (*b*) qui est notablement plus petit que le droit; du *pédoncule cérébral gauche* qui est grisâtre, plus plat, moins large que le droit (*d*); — de la moitié gauche (*e*) de la *protubérance* qui, comparée à l'autre, est affaisée et déprimée. — Enfin *l'olive* (*f*), la *pyramide antérieure gauches* (*g*) sont moins saillantes et moins larges que les parties analogues droites; elles ont, du reste, leur couleur naturelle.

Moelle. La *pie-mère*, d'une façon générale, est assez injectée; toutefois cette injection ne semble guère dépasser celle que l'on rencontre souvent dans des circonstances différentes. — L'arachnoïde renferme peu de liquide. — Plusieurs coupes pratiquées sur la moelle n'ont fait voir aucune lésion récente. Il n'y a pas, du

(1) La pièce a été présentée à la *Société anatomique*.

moins à l'œil nu, de dégénération secondaire du cordon latéral droit.

Larynx, rien. — *Bronches* injectées. — *Poumons* sains; pas même de congestion hypostatique. — *Cœur*, 220 gr. (sans le péricarde); quelques plaques laiteuses à la périphérie. Sang noir, en

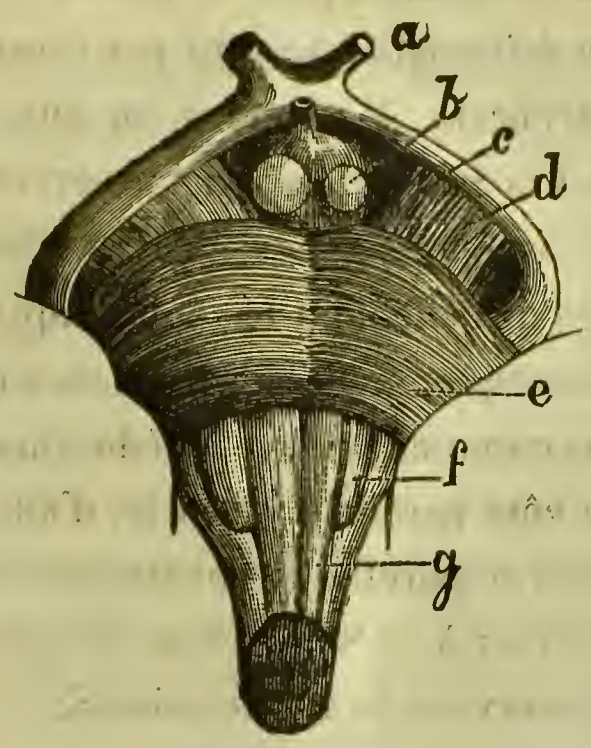

Fig. XJII.

partie coagulé dans le ventricule droit; petits caillots noirs dans l'oreillette droite. Tissu cardiaque assez résistant, décoloré. Pas d'altération valvulaire. — L'*aorte*, non athéromateuse, n'a qu'un centimètre de diamètre dans sa portion thoracique; l'abdominale est encore plus petite. Point de différence entre les iliaques.

Œsophage, *estomac*, *intestins*, *pancréas*, sains. — *Rate* hypertrophiée (200 gr.). — *Foie* (950 gr.), brun-grisâtre, congestionné. Son extrémité gauche est unie à la rate par des adhérences. — Les *reins* pèsent chacun 95 grammes; ils sont hypérémiés. — *Vessie*, etc., rien.

Laissant de côté toutes les considérations auxquelles l'histoire de cette malade pourrait donner lieu, mais qui nous écarteraient de notre sujet, nous allons nous attacher surtout à relever ce qui concerne la température.

Fayadat était sujette à des accès d'épilepsie depuis un temps assez long, qu'il nous a été, toutefois, impossible de fixer. Ce que nous savons, c'est que, jusque dans les derniers jours de sa vie, les accès étaient isolés et revenaient à des intervalles plus ou moins éloignés.

a. Les *crises épileptiques* ne sont pas rares dans les cas d'agénésie cérébrale. M. Cotard en cite dix, la plupart recueillis à la Salpêtrière dans le service de M. Charcot. Par leurs caractères généraux, ces crises diffèrent à peine de celles qui affectent les épileptiques ordinaires. Nous ferons remarquer seulement que chez notre malade, les convulsions commençaient et prédominaient à droite, c'est-à-dire du côté paralysé. C'est là, d'ailleurs, un phénomène habituel en pareille circonstance, ainsi que nous avons pu le vérifier à la Salpêtrière lorsque nous étions interne dans le service de M. Delasiauve.

b. La *température*, notée régulièrement, nous offre à étudier : 1° la courbe générale ; 2° l'élévation de la chaleur centrale au moment des accès.

En ce qui concerne la première, nous appellerons l'attention sur sa marche ascensionnelle (fig. 13) qui a été très-rapide, puisque en quatre jours la température a monté de 38°,3 à 42°,1. Ce phénomène ne peut être attribué qu'à l'*état de mal épileptique*, car il n'y avait aucune lésion récente du côté des centres nerveux, ni aucune complication vers les autres organes, capables de l'expliquer. Cet accroissement brusque de la température n'est pas spécial à l'état de mal épileptique; on l'observe aussi, nous l'avons vu, dans l'hémorrhagie cérébrale; mais, tandis que dans l'*hémorrhagie cérébrale*, l'ascension

thermométrique est précédée d'un abaissement qui va quelquefois jusqu'à deux degrés au-dessous de la température normale, dans l'*état de mal*, la première notation thermométrique est déjà au-dessus de la température physiologique.

Quant à l'élévation de la température durant les accès, elle est indubitable. En effet, le 13 décembre, alors que

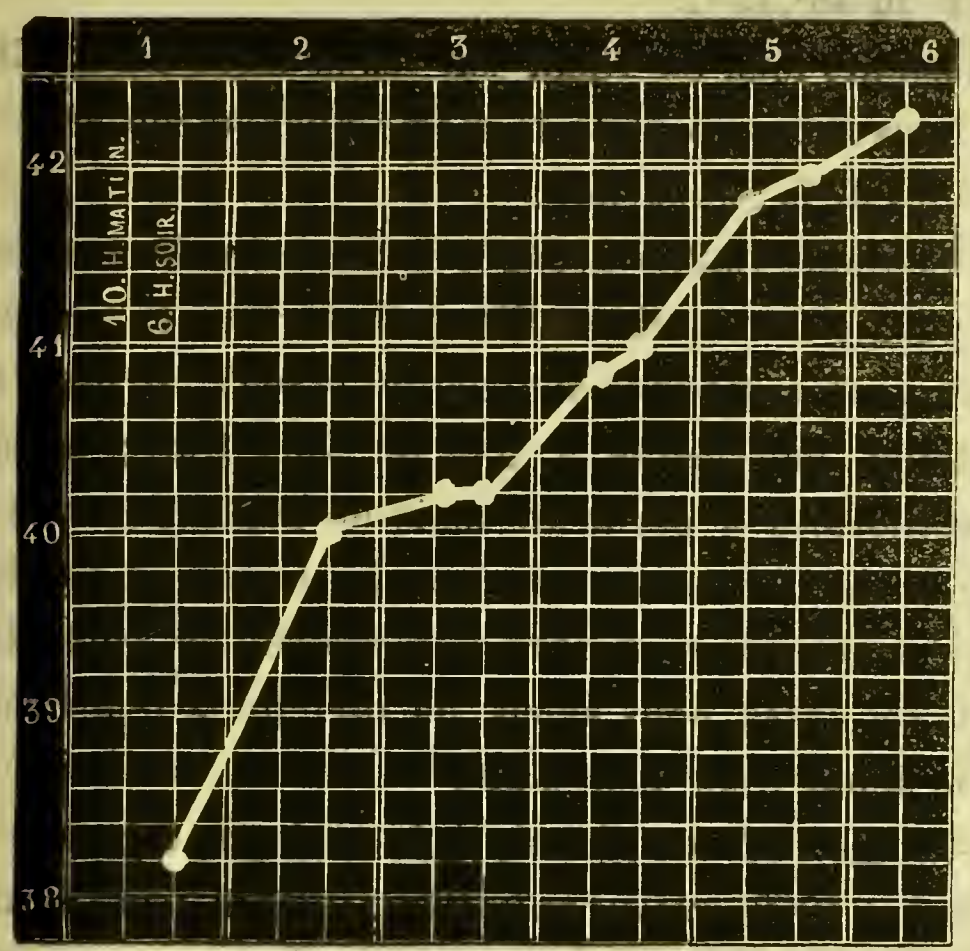

Fig. XIII.

la température était à 40° pendant une crise, elle était seulement de 39°,6 dans les instants de calme. Même chose le 14 décembre : en dehors des crises la température est à 40°, et pendant une attaque à 40°,2. Notons enfin que la température atteignait son maximum sitôt que les convulsions cessaient.

Cette élévation de la température sous l'influence des

convulsions épileptiques nous semble être la règle. M. F. Gibson est le seul auteur, à notre connaissance, qui, avant M. Charcot et nous, ait parlé de la température de l'accès épileptique ; encore ne rapporte-t-il qu'une observation. Son malade, en dehors des accès avait une température de 97° Farenheit ou 36°,11 centigrade, tandis que durant un accès la température s'est élevée à 101° F ou 38°,33 C.

Plusieurs fois, en 1868, sur les conseils de M. Charcot, nous avons constaté le même phénomène chez des malades de la Salpétrière.

— Schmidt, Catherine, âgée de 44 ans, a offert une série d'accidents susceptibles d'être ainsi résumés : corps fibreux, pertes utérines abondantes (1862) ; attaque apoplectique, hémiplégie à gauche (mai 1867 ; attaques épileptiformes à partir du mois de septembre 1867. Il existait de la contracture dans les membres paralysés quand nous avons observé cette malade en 1868.. Dans un de ses accès, nous avons pu prendre la température dès le début : elle était à 38°.

— Goulet, 75 ans, hémiplégie ancienne à gauche. Le 6 octobre 1868, *attaque épileptiforme* suivie, pendant deux heures, d'un assoupissement profond. A ce moment la température était à 38°,6. Le soir, la malade étant bien revenue à elle, la température n'était plus qu'à 38°. Le lendemain matin on trouva cette malade dans une attaque mal caractérisée qui l'enleva en quelques instants. A l'autopsie, anciens foyers de ramollissement, mais aucune trace de lésion récente.

— Une femme, encore vivante, âgée de 57 ans, entrée à

la Salpétrière le 23 juillet 1866, avec une hémiplégie droite sur l'origine de laquelle nous n'avons pas de détails, a été prise le 18 juillet 1870, d'une *attaque épileptiforme*. Une demi-heure après l'attaque, alors que la malade était dans un état comateux, la température était à 39°,4. Il y avait environ une demi-heure que la malade était réveillée quand est survenue un second accès : la température deux heures plus tard était à 37°,8 ; le lendemain, elle ne dépassait pas 37°,8.

L'an dernier, à l'hôpital Saint-Louis, nous avons recueilli les notes suivantes : chez un malade, Th....., la température normale était de 37°,6, et durant une attaque épileptique de 38°,6. Chez un second, la température normale était de 37°,3 et, à la fin des accès, elle était de 38°,2.

Tous ces faits démontrent, à notre avis, que les attaques épileptiques et épileptiformes s'accompagnent d'une élévation réelle de la température soit durant l'accès lui-même, soit quelques minutes après la cessation des phénomènes convulsifs. Mais jamais, *en supposant que l'on ait aucun renseignement sur les antécédents du malade, ni sur le caractère de l'attaque.* On ne confondra pas ces accès avec l'ictus hémorrhagique, car celui-ci, loin d'offrir une semblable élévation, présente un abaissement initial de la température.

Nous aurions voulu terminer ce travail par un chapitre de *physiologie pathologique;* mais l'étendue du notre travail, les circonstances dans lesquelles nous nous trouvons, et qui nous pressent, nous obligent à remettre à plus tard l'acnomplissement de cette tâche. Alors, il est

un point qui attirera surtout notre attention, et que nous allons simplement indiquer.

On sait que dans certaines affections du système nerveux s'accompagnant d'une élévation considérable de la température et aboutissant à la mort, quelques observateurs ont été conduits à admettre que *cette élévation ne s'effectuait pas selon le mécanisme ordinaire de la fièvre.* C'est ainsi que dans le tétanos, où l'on a trouvé cette ascension de la température, les urines, examinées toutes les vingt-quatre heures, ne renferment pas plus d'urée que chez les personnes saines.

Tout récemment, MM. Charcot et Ch. Bouchard ont voulu s'assurer s'il en était de même dans l'hémorrhagie cérébrale. Les résultats auxquels ils sont arrivés tendent à démontrer jusqu'à présent que l'*élévation progressive de la température dans l'hémorrhagie cérébrale coïncide avec une augmentation de l'urée,* et, qu'en somme, on constate tous les signes de la fièvre. Il y aurait entre l'élévation de la température et la quantité d'urée contenue dans les urines un rapport à peu près constant : l'une et l'autre augmenteraient ou diminueraient en même temps. Nous bornons-là ces considérations qui, pour être exposées avec tout le soin qu'elles méritent, exigeraient de longs développements.